

Journal of Tokai Society for Gynecologic and Obstetric Endoscopy

東海産婦人科内視鏡手術研究会雑誌

# JTSGOE

Vol. 10

2022 OCTOBER



東海産婦人科内視鏡手術研究会

Tokai Society for Gynecologic and Obstetric Endoscopy

# OLYMPUS

## Reborn Flex Gives You Insight



製造販売元	オリンパスメディカルシステムズ株式会社	
販売名		医療機器番号
ENDO-EYE FLEX 3D 先端湾曲ビデオスコープ OLYMPUS LTF-S300-10-3D		229ABBZ00107000

### HD画質で3D観察が可能な先端湾曲ビデオスコープ

#### ジョイスティックハンドルの採用

- ・直感的な操作とスムーズな視野展開が可能
- ・エルゴノミックデザインにより、両手でも片手でも安定した操作が可能

#### ホールド機能

- ・快適でスムーズな操作性を実現

## ENDO-EYE FLEX 3D


オリンパスマーケティング株式会社

[www.olympus.co.jp](http://www.olympus.co.jp)

# 巻 頭 言

日本婦人科ロボット手術学会 第二代理事長  
鹿兒島大学医学部産科婦人科 教授 小林 裕明

東海産婦人科内視鏡手術研究会の第22回学術集會が行われ、第10巻目の機関紙が発刊されるにあたり、非常にアクティビテイの高いそのご活動に心より敬意を表します。手術がテーマの研究会は、成功例だけでなく失敗例や悩んだ症例なども含めた動画主体のプレゼンとその後の忌憚なき意見交換が望ましいと思います。その討論の場で、先輩からの貴重な経験や、若手からの斬新なアイデアが交わされることで、参加者は翌日からの手術で患者さんにより多くの恩恵を届けることができるはずで、貴会はまさにこの模範となるような研究会で、今まで東海エリアの多くの患者さんたちに多大な貢献をしてこられたものと拝察いたします。



私は日本婦人科ロボット手術学会の理事長を初代・井坂恵一理事長の後任として、2022年1月から拝命いたしました。本学会は患者さんに安全なロボット手術を届けることを最優先としたうえで、婦人科ロボット手術に関わる医師同士の活発な意見交換や国内外の学術団体との連携、ロボット手術の習得を希望する若手医師に対する包括的教育等の活動を行う団体ですが、それは他の学会や研究会のご支援なくしては成り立ちません。2019年、本学会の命を受けて婦人科プロクター制度の確立に着手し、産科婦人科学会、産科婦人科内視鏡学会、婦人科腫瘍学会のご協力を得て、まさに“all Japan”の体制で、2020年4月よりプロクター制度を開始いたしました。今後登場してくる新たなロボット機器にも対応できるようにプロクター制度も発展させて参りますが、プロクタリングにより順調にロボット手術を開始した施設が安全に手術を重ねていくためには、それぞれの地域における情報共有・意見交換が必須です。そのような観点からも東海エリアで貴会が果たす役割は大きく、本学会としても末永いご協力をお願いする次第です。

ロボット手術のみならず、腹腔鏡をはじめとする鏡視下手術全体は、鉗子・機器の進歩、保険適用の拡大とともに今後ますます発展していきます。その流れの中で、内視鏡カメラによる術野動画の共有のもと充実した情報交換ができる貴研究会は、手術手技の向上を提供しうる非常に重要な学究の場です。1999年に東海産婦人科内視鏡懇話会として始まった貴会の地域医療への貢献も今後増していくばかりと思われます。そのような歴史ある研究会機関紙の巻頭言を担当させていただきましたことに深くお礼申し上げますとともに、貴会の今後の益々のご発展を祈念致します。



# 第22回東海産婦人科内視鏡手術研究会 学術講演会 プログラム・抄録集

日 時 令和4年10月29日（土） 14：00～19：00  
会 場 名古屋コンベンションホール  
名古屋市中村区平池町4-60-12  
グローバルゲート3F

東海産婦人科内視鏡手術研究会

〈共催〉 科研製薬(株)/ジョンソン・エンド・ジョンソン(株)/  
コヴィディエンジャパン(株)/テルモ(株)/オリンパス(株)

# 第22回 東海産婦人科内視鏡手術研究会

## 学術講演会プログラム

### 一般演題

会場：第1会場

14:00~14:40 Session 1

座長 静岡厚生病院 中山 毅

1. 経腔の検体回収により直腸損傷を来した腹腔鏡手術の1例  
静岡県立静岡がんセンター  
○松木翔太郎, 奈良亮謙, 川村温子, 望月亜矢子, 笠松由佳, 角暢 浩, 高橋伸卓, 武隈宗孝, 平嶋泰之
2. 漿膜下子宮筋腫茎捻転に対し腹腔鏡下手術を施行した1例  
トヨタ記念病院 産婦人科  
○森 将, 柴田莉奈, 村井 健, 河合紗和, 小鳥遊明, 稲村達生, 柴田崇宏, 上野琢史, 竹田健彦, 田野 翔, 宇野 枢, 鶴飼真由, 原田統子, 岸上靖幸, 小口秀紀
3. 本学ダビンチトレーニングセンターにて行ったダビンチのコントローラー操作に関する考察  
1) 藤田医科大学医学部 産婦人科学講座  
2) 藤田医科大学医学部 先端ロボット内視鏡手術学講座  
○間瀬達紀<sup>1)</sup>, 仲村 勝<sup>2)</sup>, 大脇晶子<sup>1)</sup>, 高木淳一<sup>1)</sup>, 西澤春紀<sup>1)</sup>, 藤井多久磨<sup>1)</sup>
4. 当院におけるロボット支援下腹腔鏡下手術の導入について  
小牧市民病院  
○池田沙矢子, 藤原多子, 丹下恵里花, 春原友海, 秋田寛佳, 大脇太郎, 佐野美保, 森川重彦
5. トロッカー挿入予定部に腹腔内癒着を認めた症例のロボット支援下手術  
豊橋市民病院 産婦人科<sup>1)</sup> 総合生殖医療センター<sup>2)</sup>  
○嶋谷拓真<sup>1)</sup>, 梅村康太<sup>1)</sup>, 小梶正人<sup>1)</sup>, 堂山 瑠<sup>1)</sup>, 近藤友香里<sup>1)</sup>, 玉木修作<sup>1)</sup>, 古井憲作<sup>1)</sup>, 鈴木邦昭<sup>1)</sup>, 山田友梨花<sup>1)</sup>, 尾瀬武志<sup>1)</sup>, 窪川芽衣<sup>1)</sup>, 諸井條太郎<sup>1)</sup>, 河合要介<sup>1)</sup>, 安藤寿夫<sup>2)</sup>, 岡田真由美<sup>1)</sup>

14:40~15:20 Session 2

座長 豊橋市民病院 梅村 康太

6. 当院でのロボット支援下子宮全摘時の電動モルセラータ使用経験  
豊橋市民病院 産婦人科  
○窪川芽衣, 小梶正人, 堂山 瑠, 古井憲作, 鈴木邦明, 山田友梨花, 尾瀬武志, 嶋谷拓真, 諸井條太郎, 河合要介, 梅村康太
7. 当院における骨盤臓器脱に対するロボット支援下仙骨陰固定術(RSC)の導入について  
一宮市立市民病院産婦人科  
○水野克彦, 佐々治紀, 小島麻央, 竹中 礼, 浅井大策, 林 萌, 神谷将臣
8. 腹腔鏡下仙骨陰固定術(LSC)経験無しからのロボット支援下仙骨陰固定術(RSC)導入経験  
一宮西病院 産婦人科  
○北川雅章, 竹下 奨, 田中幸余, 福江千春, 水川 淳
9. TVM術後再発や子宮摘出後の骨盤臓器脱に対しRSCによる修復を行った経験  
豊橋市民病院産婦人科  
○玉木修作, 梅村康太, 小梶正人, 堂山 瑠, 近藤友香里, 古井憲作, 鈴木邦昭, 山田友梨花, 尾瀬武志, 窪川芽衣, 嶋谷拓真, 諸井條太郎, 河合要介, 岡田真由美

10. 当院における再発中・高リスク子宮体癌に対するロボット支援下傍大動脈リンパ節郭清の3症例

豊橋市民病院

○堂山 瑤, 梅村康太, 小椋正人, 近藤友香里, 古井憲作, 玉木修作, 鈴木邦明, 嶋谷琢真, 窪川芽衣, 尾瀬武志, 諸井條太郎, 河合要介, 岡田真由美

**会場：第2会場**

**14:00~14:48 Session 3**

**座長 豊田厚生病院 針山 由美**

11. 腹腔内に迷入したレボノルゲストレル放出子宮内システムを腹腔鏡下に摘出した1例

豊橋市民病院

○近藤友香里, 梅村康太, 小椋正人, 堂山瑤, 玉木修作, 古井憲作, 鈴木邦昭, 山田友梨花, 尾瀬武志, 窪川芽衣, 嶋谷拓真, 諸井條太郎, 河合要介, 安藤寿夫, 岡田真由美

12. 当院における子宮内膜症手術前後の卵巣機能の評価

済生会松阪総合病院

○平野 志織, 菅谷 健, 竹内 茂人, 東 理映子, 辻 誠, 百々裕子, 綿重直樹, 森 琴子

13. 腹腔鏡下に整復した広汎性卵巣浮腫捻転の1例

名古屋市立大学 産婦人科

○間瀬聖子, 内村優太, 久保裕子, 佐藤玲, 矢野好隆, 塩澤文字, 後藤崇人, 小川紫野, 松本洋介, 西川隆太郎, 佐藤剛, 杉浦真弓

14. 生理食塩水を用いた経子宮頸管の切除中に灌流液の子宮外溢流をきたし集中治療管理を要した一例

名古屋市立大学医学部附属東部医療センター

○近藤好美, 犬塚早紀, 倉兼さとみ, 関宏一郎, 小島和寿, 村上 勇

15. 骨盤臓器脱に対してLLSを行った1例

トヨタ記念病院 産婦人科

○柴田莉奈, 村井 健, 河合紗和, 小島遊明, 森 将, 稲村達生, 柴田崇宏, 上野琢史, 竹田健彦, 田野 翔, 宇野 枢, 鶴飼真由, 原田統子, 岸上靖幸, 小口秀紀

16. 新しい腹腔鏡下腔式子宮全摘術~vNOTES始めました~

医療法人豊田会 刈谷豊田総合病院 産婦人科

○黒田啓太, 長船綾子, 浅井美香子, 大川明日香, 野畑実咲, 小林真子, 服部 恵, 鈴木祐子, 永井 孝, 山本真一, 梅津朋和

**14:48~15:36 Session 4**

**座長 岐阜大学 竹中 基記**

17. BMI40を超える高度肥満患者に対して腹腔鏡下子宮全摘術を施行した3例

日本赤十字社愛知医療センター名古屋第一病院 産婦人科

○黒柳雅文, 廣村勝彦, 白倉知香, 宗宮絢帆, 長岡明日香, 競 悦子, 田中梨紗子, 寺沢直浩, 蓑田 章, 荒木 甫, 正橋佳樹, 上田真子, 中村拓斗, 鈴木美帆, 福原伸彦, 伊藤由美子, 手塚敦子, 齋藤 愛, 坂堂美央子, 津田弘之, 安藤智子, 水野公雄

18. 生体腎移植後に全腹腔鏡下子宮全摘出術を施行した子宮腺筋症の1例

安城更生病院

○中尾優里, 藤田 啓, 石川智仁, 勝見奈央, 鈴木佑奈, 安達弥生, 齋藤 舞, 松井真実, 片山高明, 花谷茉也, 傍島 綾, 藤木宏美, 深津彰子, 菅沼貴康, 鈴木崇弘

19. 腹腔鏡手術後に卵巣悪性リンパ腫と診断された1例

岡崎医療センター 婦人科

○小谷燦璃古, 鳥居 裕, 安江 朗, 塚田和彦, 廣田 穰

20. HBOCに対するRRSOによりオカルト癌（左卵管癌）が認められた1例  
 1)名古屋市立大学病院 産婦人科 2)名古屋市立大学病院 臨床遺伝医療部  
 ○佐藤 玲<sup>1)</sup>, 間瀬聖子<sup>1)2)</sup>, 武田恵利<sup>2)</sup>, 矢野好隆<sup>1)</sup>, 塩澤文字<sup>1)</sup>, 後藤崇人<sup>1)</sup>, 小川紫野<sup>1)2)</sup>,  
 西川隆太郎<sup>1)2)</sup>, 鈴森伸宏<sup>1)2)</sup>, 杉浦真弓<sup>1)2)</sup>
21. 当院における遺伝性乳癌卵巣癌症候群（HBOC）に対するリスク低減卵管卵巣摘出術（RRSO）の現状  
 岐阜大学医学部附属病院 産科婦人科  
 ○釣餌咲希, 村瀬紗姫, 菊野享子, 竹中基記, 古井辰郎
22. 当院における進行卵巣癌・腹膜癌に対しての腹腔鏡下生検の検討  
 豊橋市民病院 産婦人科<sup>1)</sup>, 総合生殖医療センター<sup>2)</sup>  
 ○小椋正人<sup>1)</sup>, 嶋谷拓真<sup>1)</sup>, 堂山瑤<sup>1)</sup>, 近藤友香里<sup>1)</sup>, 玉木修作<sup>1)</sup>, 古井憲作<sup>1)</sup>, 鈴木邦昭<sup>1)</sup>,  
 山田友梨花<sup>1)</sup>, 尾瀬武志<sup>1)</sup>, 窪川芽衣<sup>1)</sup>, 諸井條太郎<sup>1)</sup>, 河合要介<sup>1)</sup>, 梅村康太<sup>1)</sup>, 安藤寿夫<sup>2)</sup>,  
 岡田真由美<sup>1)</sup>

**15:36～16:24 Session 5 座長 いとうレディースケアクリニック 矢野竜一郎**

23. 妊娠15週卵巣嚢腫合併妊婦に対して腹腔鏡補助下両側卵巣腫瘍核出術を施行した一例  
 聖隷浜松病院 産婦人科  
 ○近藤有紀, 小林光紗, 清水陽彦, 清水由美, 高木偉博, 塩島 聡, 小林浩治, 村越 毅,  
 安達 博
24. 子宮内膜症患者の術前MRI所見と深部内膜症の関連について  
 安城更生病院  
 ○花谷茉也, 藤田 啓, 石川智仁, 勝見奈央, 鈴木佑奈, 安達弥生, 斉藤 舞, 中尾優里,  
 松井真実, 片山高明, 傍島綾, 藤木宏美, 深津彰子, 菅沼貴康, 鈴木崇弘
25. 腹腔鏡手術にて診断した腹膜妊娠の2例  
 藤田医科大学, 産婦人科学講座<sup>1)</sup>  
 藤田医科大学, 先端ロボット・内視鏡手術学講座<sup>2)</sup>  
 ○高木淳一<sup>1)</sup>, 大脇晶子<sup>1)</sup>, 鍋谷 望<sup>1)</sup>, 坂部慶子<sup>1)</sup>, 仲村 勝<sup>2)</sup>, 西尾永司<sup>1)</sup>, 西澤春紀<sup>1)</sup>, 藤井多久磨<sup>1)</sup>
26. 腹腔鏡下手術によって診断に至った遺残ガーゼによる異物肉芽種の1例  
 社会福祉法人聖隷福祉事業団総合病院 聖隷三方原病院 婦人科  
 ○須田夏実子, 甲木哲也, 宇津桃子, 山本嘉昭, 宇津正二, 宇津裕章
27. 巨大卵巣粘液性腫瘍をダグラス窩から回収した腹腔鏡下手術の1例  
 トヨタ記念病院 産婦人科  
 ○河合紗和, 柴田莉奈, 村井 健, 小鳥遊明, 森 将, 稲村達生, 柴田崇宏, 上野琢史, 竹田健彦,  
 田野 翔, 宇野 枢, 鶴飼真由, 原田統子, 岸上靖幸, 小口秀紀
28. 発症から時間が経過し広範な癒着を伴った卵巣嚢腫茎捻転に対して腹腔鏡下手術を施行した1例  
 トヨタ記念病院 産婦人科  
 ○村井 健, 柴田莉奈, 河合紗和, 小鳥遊明, 森 将, 稲村達生, 柴田崇宏, 上野琢史,  
 竹田健彦, 田野 翔, 宇野 枢, 鶴飼真由, 原田統子, 岸上靖幸, 小口秀紀



## 会場：第1会場

15:20~17:20 ワークショップ

### 腹腔鏡手術とロボット支援の棲み分け：良性編・悪性編

座長 静岡県立静岡がんセンター 高橋 伸卓

1. ロボット時代における腹腔鏡手術トレーニング  
～腹腔鏡技術認定医を目指す産婦人科医のために～  
豊橋市民病院 産婦人科、同 総合生殖医療センター\*  
○河合要介, 梅村康太, 小椋正人, 堂山瑤, 近藤友香里, 玉木修作, 古井憲作, 鈴木邦昭,  
山田友梨花, 尾瀬武志, 窪川芽衣, 嶋谷拓真, 諸井條太郎, 安藤寿夫\*, 岡田真由美
2. 当院における腹腔鏡手術とロボット支援手術の棲み分け  
刈谷豊田総合病院 産婦人科  
○服部 恵, 長船綾子, 浅井美香子, 大川明日香, 野畑実咲, 小林真子, 黒田啓太, 鈴木祐子, 永井孝,  
山本真一, 梅津明和
3. 当科における腹腔鏡手術とロボット支援手術の棲み分け  
岐阜市民病院 産婦人科  
○柴田万祐子, 山本和重, 平工由香, 尹麗梅, 桑山太郎, 栗原万友香, 相京晋輔, 上村小雪
4. 婦人科良性疾患に対するロボット支援下子宮全摘術(RAH)と腹腔鏡下子宮全摘術(TLH)における surgical outcome の比較検討  
三重大学産婦人科  
○奥村亜純 共同演者：近藤英司, 真木晋太郎, 金田倫子, 二井理文, 吉田健太, 鳥谷部邦明, 田中博明,  
池田智明
5. 子宮体癌における minimal invasive surgery  
聖隷浜松病院 婦人科  
○小林光紗, 近藤有紀, 安部来美, 清水陽彦, 清水由美, 長島 克, 高木偉博, 小林浩治, 中山 理,  
安達 博
6. 当院における早期子宮体がんに対する低侵襲手術の検討  
浜松医科大学  
○伊藤敏谷, 大嶽宙士, 寺本麻友子, 加藤貴史, 東堂祐介, 成味 恵, 松家まどか, 安立匡志,  
柴田俊章, 村上浩雄, 安部正和, 伊東宏晃
7. 指定教育講演  
低侵襲手術時代における術式の選択、腹腔鏡とロボットの棲み分けを考える  
札幌医科大学産婦人科  
○松浦基樹

17:20~17:30 総会

代表世話人 名古屋市立大学医学部附属東部医療センター 村上 勇

17:30~18:00 イブニングセミナー

座長 名古屋市立大学医学研究科産科婦人科学分野 助教 西川隆太郎

「まだ間に合う！中堅からの内視鏡手術デビュー」

演者 名古屋掖済会病院 産婦人科 清水 顕

18:00~19:00 特別講演

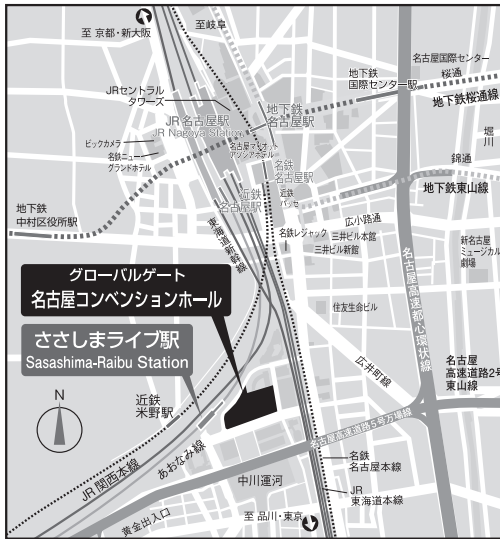座長 三重大学 近藤 英司

「本邦における婦人科ロボット手術の現状と今後の展望」

演者 日本婦人科ロボット手術学会 理事長  
鹿児島大学医学部産婦人科 教授  
小林 裕明

		第1会場	第2会場
14:00	一般演題 発表時間5分 質疑応答2分 交代準備1分	<p>14:00-14:40 <b>Session1</b> 座長：中山 毅</p> <ol style="list-style-type: none"> <li>経腔的検体回収により直腸損傷を来した腹腔鏡手術の1例 松木翔太郎</li> <li>漿膜下子宮筋腫を捻転に対し腹腔鏡下手術を施行した1例 森 将</li> <li>本学ダビンチトレーニングセンターにて行ったダビンチのコントローラー操作に関する考察 間瀬達紀</li> <li>当院におけるロボット支援下腹腔鏡下手術の導入について 池田沙矢子</li> <li>トロッカー挿入予定部に腹腔内癒着を認めた症例のロボット支援下手術 嶋谷拓真</li> </ol> <p>14:40-15:20 <b>Session2</b> 座長：梅村 康太</p> <ol style="list-style-type: none"> <li>当院でのロボット支援下子宮全摘時の電動モルセラータ使用経験 窪川芽衣</li> <li>当院における骨盤臓器脱に対するロボット支援下仙骨脛固定術(RSC)の導入について 水野克彦</li> <li>腹腔鏡下仙骨脛固定術(LSC)経験無しからのロボット支援下仙骨脛固定術(RSC)導入経験 北川雅章</li> <li>TVM術後再発や子宮摘出後の骨盤臓器脱に対しRSCによる修復を行った経験 玉木修作</li> <li>当院における再発中・高リスク子宮体癌に対するロボット支援下傍大動脈リンパ節郭清の3症例 堂山 瑠</li> </ol>	<p>14:00-14:48 <b>Session3</b> 座長：針山 由美</p> <ol style="list-style-type: none"> <li>腹腔内に迷入したレボルゲストレル放出子宮内システムを腹腔鏡下に摘出した1例 近藤友香里</li> <li>当院における子宮内膜症手術後の卵巣機能の評価 平野志織</li> <li>腹腔鏡下に整復した広汎性卵巣浮腫捻転の1例 間瀬聖子</li> <li>生理食塩水を用いた経子宮頸管的切除中に灌流液の子宮外溢流をきたし集中治療管理を要した1例 近藤好美</li> <li>骨盤臓器脱に対してLLSを行った1例 柴田莉奈</li> <li>新しい腹腔鏡下腔式子宮全摘術~vNOTES始めました~ 黒田啓太</li> </ol> <p>14:48-15:36 <b>Session4</b> 座長：竹中 基記</p> <ol style="list-style-type: none"> <li>BMI40を超える高度肥満患者に対して腹腔鏡下子宮全摘術を施行した3例 黒柳雅文</li> <li>生体腎移植後に全腹腔鏡下子宮全摘出術を施行した子宮腺筋症の1例 中尾優里</li> <li>腹腔鏡手術術後に卵巣悪性リンパ腫と診断された1例 小谷藤瑠古</li> <li>HBOCに対するRRSOによりオカルト癌(左卵管癌)が認められた1例 佐藤 玲</li> <li>当院における遺伝性乳癌卵巣癌症候群(HBOC)に対するリスク低減卵巣卵巣摘出術(RRSO)の現状 釣飼咲希</li> <li>当院における進行卵巣癌・腹膜癌に対しての腹腔鏡下生検の検討 小堀正人</li> </ol> <p>15:36-16:24 <b>Session5</b> 座長：矢野竜一朗</p> <ol style="list-style-type: none"> <li>妊娠15週卵巣嚢腫合併妊婦に対して腹腔鏡補助下両側卵巣腫瘍核出術を施行した1例 近藤有紀</li> <li>子宮内膜症患者の術前MRI所見と深部内臓症の関連について 花谷菜也</li> <li>腹腔鏡手術にて診断した腹膜妊娠の2例 高木淳一</li> <li>腹腔鏡下手術によって診断に至った遺残ガゼによる異物肉芽腫の1例 須田夏実子</li> <li>巨大卵巣粘液性腫瘍をダグラス窩から回収した腹腔鏡下手術の1例 河合紗和</li> <li>発症から時間が経過し広範な癒着を伴った卵巣嚢腫を捻転に対して腹腔鏡下手術を施行した1例 村井 健</li> </ol>
15:20		ワークショップ 各先生15分×6 発表12分 質疑応答2分 交代準備1分 指定講演30分	<p>15:20-17:20</p> <h2 style="text-align: center;">ワークショップ</h2> <p style="text-align: center;">座長：高橋 伸卓</p> <h3 style="text-align: center;">腹腔鏡手術とロボット支援の棲み分け：</h3> <h4 style="text-align: center;">良性癌・悪性癌</h4> <ol style="list-style-type: none"> <li>ロボット時代における腹腔鏡手術トレーニング 河合要介</li> <li>当院における腹腔鏡手術とロボット支援手術の棲み分け 服部 恵</li> <li>当科における腹腔鏡手術とロボット支援手術の棲み分け 柴田万祐子</li> <li>婦人科良性疾患に対するロボット支援下子宮全摘術(RAH)と腹腔鏡下子宮全摘術(TLH)におけるsurgical outcomeの比較検討 奥村亜純</li> <li>子宮体癌におけるminimal invasive surgery 小林光紗</li> <li>当院における早期子宮体がんに対する低侵襲手術の検討 伊藤敬谷</li> </ol> <p style="text-align: center;">指定教育講演</p> <ol style="list-style-type: none"> <li>低侵襲手術時代における術式の選択、腹腔鏡とロボットの棲み分けを考える 松浦基樹</li> </ol>
17:20	総会 17:30 イブニングセミナー 発表30分 (質疑含む)		<p>17:20-17:30</p> <h2 style="text-align: center;">総 会</h2> <p style="text-align: center;">代表世話人 村上 勇</p>
18:00		<p>17:30-18:00</p> <h2 style="text-align: center;">イブニングセミナー</h2> <p style="text-align: center;">座長：西川隆太郎</p> <p style="text-align: center;">「まだ間に合う! 中堅からの内視鏡手術デビュー」</p> <p style="text-align: center;">演者：清水 顕</p>	
19:00	特別講演 発表60分 (質疑含む)	<p>18:00-19:00</p> <h2 style="text-align: center;">特別講演</h2> <p style="text-align: center;">座長：近藤 英司</p> <p style="text-align: center;">本邦における婦人科ロボット手術の現状と今後の展望</p> <p style="text-align: center;">演者：小林 裕明</p>	

# 交通・会場案内



愛知県名古屋市中村区平池町4-60-12 グローバルゲート2F-4F  
あおなみ線「ささしまライブ駅」から歩行者デッキにて  
2Fエントランスに直結

**名古屋コンベンションホール**  
〒453-6102 愛知県名古屋市中村区平池町4-60-12 グローバルゲート  
TEL:052-433-1488 FAX:052-433-1489  
E-mail:info@nagoya.conventionhall.jp

## 名古屋コンベンションホールへのアクセス

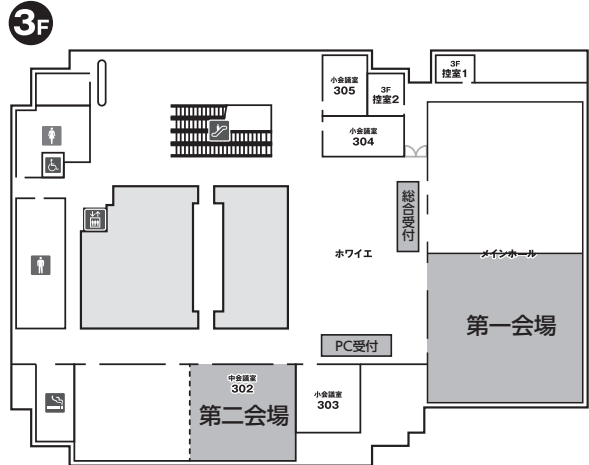
**あおなみ線利用**  
JR「名古屋」駅から3分「ささしまライブ駅」下車

JR「名古屋」駅 広小路口から徒歩12分

## 名古屋コンベンションホール 3F

第一会場 **メインホールA**

第二会場 **中会議室302**



### 【参加者の方へ】

- ・当日ご来場される方も事前に申込及び参加費振込をお願いします。参加申込方法および参加費振り込み方法は案内状または研究会ホームページよりご確認ください。
- ・参加費は医師 3,000 円、研修医、学生、コメディカルの方は無料です。
- ・抄録集／東海産婦人科内視鏡手術研究会雑誌 Vol.10 は、参加費振込確認後に郵送させていただきます。

### 【ご来場の方へ】

- ・開催日時時点で発熱症状など体調がすぐれない方、日本へ入国・帰国され待機期間中の方、新型コロナウイルス感染者の濃厚接触者であることが判明した方はご来場をお控えください。
- ・感染防止のためマスクのご準備・ご着用をお願いいたします。
- ・ご入場の際には「健康状態申告書」に必要事項をご記入のうえ、ご提出をお願いします。  
※「健康状態申告書」は会場にもご用意しておりますが、事前に研究会ホームページよりダウンロードいただき、ご記入した申告書をご持参くださるようお願いいたします。

### 【演者の方へ】

- ・現地会場のご発表のみで、web でのご発表はございません。
- ・一般公演は口演時間 5 分、質疑応答 2 分（交代準備 1 分）です。
- ・ワークショップは口演時間 12 分、質疑応答 2 分（交代準備 1 分）です。
- ・臨床研究に関する全ての発表において、利益相反状態の開示が必要となります。

# 學術講演会抄録



## 一般演題

14:00～14:40 Session 1

座長 静岡厚生病院 中山 毅

### 1. 経腔的検体回収により直腸損傷を来した腹腔鏡手術の1例

静岡県立静岡がんセンター

○松木翔太郎, 奈良亮謙, 川村温子, 望月亜矢子, 笠松由佳, 角暢 浩, 高橋伸卓, 武隈宗孝, 平嶋泰之

【緒言】婦人科腹腔鏡手術では0.12-0.2%の頻度で直腸損傷を発症するが、経腔的検体回収時に会陰・腔壁裂傷に伴って発症する直腸損傷は頻度不明であり報告もない。経腔的検体回収により直腸損傷を来した腹腔鏡手術の1例を報告する。

【症例】49歳、0妊、診断は子宮頸癌 I A1期（脈管侵襲あり、残存病変なし）、子宮前壁に約8 cmの筋腫を認めた。腹腔鏡下に単純子宮全摘・両側付属器摘出、骨盤リンパ節郭清を施行した。腔管切開後、子宮、付属器を検体回収袋に挿入した。回収袋の口を腔入口部で広げて、検体を双鉤鉗子で牽引し腹腔外に摘出した。筋腫は変性し柔らかく、牽引による強い抵抗は認めなかった。摘出に要した時間9分、検体総重量315gであった。腔鏡診では会陰裂傷Ⅱ度と腔壁裂傷を認めた。腔壁裂傷が深かったため直腸診を行ったところ、腔入口部から1/3の箇所5mmほどの直腸裂傷を認めた。損傷箇所は縫合して修復した。術後経過は良好であり、現在まで直腸腔瘻は形成されていない。

【結語】経腔的検体回収により直腸損傷を来す場合もあるため、直腸診など検体摘出後は診察を十分に行い術中に診断し治療を行うことが重要と考えられた。

### 2. 漿膜下子宮筋腫茎捻転に対し腹腔鏡下手術を施行した1例

トヨタ記念病院 産婦人科

○森 将, 柴田莉奈, 村井 健, 河合紗和, 小鳥遊明, 稲村達生, 柴田崇宏, 上野琢史, 竹田健彦, 田野 翔, 宇野 枢, 鵜飼真由, 原田統子, 岸上靖幸, 小口秀紀

【緒言】有茎性の漿膜下子宮筋腫の茎捻転に対して、腹腔鏡下子宮全摘出術を施行した症例を経験したので報告する。

【症例】77歳、1妊1産。持続する下腹部痛を主訴に近医を受診し、当院へ紹介となった。MRIで子宮との間にbridging vascular signを伴って連続する8.2×5.9 cmの腫瘤を骨盤内に認め、子宮筋腫茎捻転の診断で手術を行う方針となった。変形ダイヤモンドトロッカー配置で手術を開始した。子宮体部の右背側より発生した有茎性の漿膜下子宮筋腫を認めた。茎部は1,080度捻転していたが、子宮筋腫は壊死していなかった。子宮全摘出術、両側付属器摘出術を施行した。子宮および両側付属器を経腔的に回収する予定であったが、子宮筋腫が茎部で子宮から離断したため、子宮と両側付属器のみ回収した。子宮筋腫はMorSafe内でモルセレーションを行い、腹腔外へ搬出した。手術時間は5時間20分で、出血量は75 mlであった。病理組織診断はleiomyomaで、術後経過良好で術後3日目に退院となった。

【結論】有茎性の子宮筋腫では、経腔的に子宮を回収する際には、茎部での子宮筋腫の離断に注意する必要がある。

### 3. 本学ダビンチトレーニングセンターにて行ったダビンチのコントローラー操作に関する考察

- 1) 藤田医科大学医学部 産婦人科学講座
- 2) 藤田医科大学医学部 先端ロボット内視鏡手術学講座

○間瀬達紀<sup>1)</sup>, 仲村 勝<sup>2)</sup>, 大脇晶子<sup>1)</sup>, 高木淳一<sup>1)</sup>, 西澤春紀<sup>1)</sup>, 藤井多久磨<sup>1)</sup>

**【目的】** 現在、ダビンチを用いた手術は、婦人科手術領域でも普及している。理由は2つ考えられ、第一に三次元立体視により良好な解剖観察が可能であること、第二に鉗子の可動域の広さによって繊細な動きが可能となっていることが挙げられる。今回、ダビンチのコントローラーへの指の掛け方を工夫して、術者の姿勢に好影響をもたらすことを検討したので報告する。

**【方法】** コントローラーの指の掛け方を、従来行われている母指と中指とで摘まむような持ち方にとらわれずに、中指をテープの輪にとらわれないような持ち方をしてコントローラーを操作した。操作時の様子をカメラでモニターして術者の姿勢や肘の動きに注目した。

**【結果】** 今回のコントローラーの持ち方をする事で、手首がはじめから進展（背屈）することなく、より自然な手首関節の状態です手術がすすめられると思われた。また手首関節の屈曲進展および外転内転の可動域が広げられた。コントローラーのグリップ軸を、ペンを回転させるイメージで操作することによって、肘の動きが小さな手術操作ができると考えられた。

**【結語】** エルゴノミクスの視点からコントローラーの持ち方を工夫することで、ダビンチの多関節である鉗子の利点を生かし、また、術者の安定した姿勢や疲労軽減にもつながると思われた。

### 4. 当院におけるロボット支援下腹腔鏡下手術の導入について

小牧市民病院

○池田沙矢子, 藤原多子, 丹下恵里花, 春原友海, 秋田寛佳, 大脇太郎, 佐野美保, 森川重彦

当院では2021年9月より良性腫瘍に対するロボット支援下子宮全摘術を開始したので、これまでの経過と成績について報告する。ロボット支援機器はda Vinci Xi Surgicalを用い、内視鏡技術認定医と修練医の二人を術者とした。2021年9月から2022年5月までに29症例を経験した。それぞれの中央値は年齢47歳（38-69）、BMI22.7（18-40.5）、手術時間208分（164-309）、セットアップ時間31分（26-53）、コンソール時間42分（26-53）、摘出検体重量274g（44-539）、出血量33g（0-350）であった。術後外来フォロー中に腔断端縫合部の出血を認めたものが7例あり、そのうち2例は縫合による止血処置を要した。術中に開腹や腹腔鏡下手術へ移行となったものはなく、重篤な合併症は発生していない。導入当初の10例程度は子宮サイズがあまり大きくないCIN3や筋腫などで、内膜症の合併がない症例に絞ることでロボット支援下子宮全摘術を安全に導入できたと考える。その後は、ロボット支援下手術の利点をより活かすことのできる癒着症例や肥満症例に対して徐々に適応を拡大しながら施行している。今後は術者を増加し、子宮体癌症例への適応拡大も目指していく。



## 5. トロッカー挿入予定部に腹腔内癒着を認めた症例のロボット支援下手術

豊橋市民病院 産婦人科<sup>1)</sup> 総合生殖医療センター<sup>2)</sup>

○嶋谷拓真<sup>1)</sup>, 梅村康太<sup>1)</sup>, 小梶正人<sup>1)</sup>, 堂山 瑠<sup>1)</sup>, 近藤友香里<sup>1)</sup>, 玉木修作<sup>1)</sup>,  
古井憲作<sup>1)</sup>, 鈴木邦昭<sup>1)</sup>, 山田友梨花<sup>1)</sup>, 尾瀬武志<sup>1)</sup>, 窪川芽衣<sup>1)</sup>, 諸井條太郎<sup>1)</sup>,  
河合要介<sup>1)</sup>, 安藤寿夫<sup>2)</sup>, 岡田真由美<sup>1)</sup>

婦人科領域のロボット支援下手術は2018年4月に良性疾患に対する子宮全摘術と子宮体癌に対する子宮悪性腫瘍手術が保険収載され当院においても症例数が増加した。症例数の増加に伴い手術既往のある患者に対してのロボット支援下手術も増加している。開腹手術歴がある症例では腹腔内の癒着があることが多く、癒着剥離をしてからのトロッカー挿入が必要である。特に通常のトロッカー挿入部である臍周囲の上腹部に癒着が生じている症例では、ファーストトロッカー挿入後から手術開始までに工夫を要することが珍しくない。当院においてトロッカー挿入予定部位の癒着剥離は、癒着部位により腹腔鏡下にパワーデバイスを用いるか、暫定的にトロッカーを挿入しロボット支援下に剥離している。ほとんどの症例において安全に癒着剥離でき、開腹移行することなくロボット支援下手術を完遂できている。当院における癒着剥離時の工夫をビデオを供覧し報告する。

## 一般演題

14:40～15:20 Session 2

座長 豊橋市民病院 梅村 康太

### 6. 当院でのロボット支援下子宮全摘時の電動モルセレータ使用経験

豊橋市民病院 産婦人科

○窪川芽衣, 小椋正人, 堂山 瑤, 古井憲作, 鈴木邦明, 山田友梨花, 尾瀬武士, 嶋谷拓真,  
諸井條太郎, 河合要介, 梅村康太

ロボット支援下子宮全摘術（RTLH）時に子宮を摘出する際に子宮を経腔的に摘出することが多いが、子宮筋腫や子宮腺筋症のため子宮が大きい場合、または腔が狭小な時は子宮を搬出する際に経腔的に子宮を回収する操作に時間を要することが多い。当院では2021年4月から2022年3月までの間に111例のRTLHを行い、その内22例に対して電動モルセレータを子宮回収時に使用した。全ての症例で子宮は組織飛散防止回収袋内に収納してから電動モルセレータを使用した。手術時間は中央値137分（91～206）で、摘出した子宮は中央値560g（226～884）だった。全ての症例で病理学的に子宮筋腫または子宮腺筋症と診断され、悪性腫瘍は認めなかった。組織飛散防止回収袋の破損を認めた症例もなかった。

巨大子宮でも安全にRTLHを施行し電動モルセレータを利用して子宮を腹腔外に搬出することができると考える。今後も症例を蓄積していき、電動モルセレータ使用時の改善点があれば改良していく。

### 7. 当院における骨盤臓器脱に対するロボット支援下仙骨腔固定術(RSC)の導入について

一宮市立市民病院産婦人科

○水野克彦, 佐々治紀, 小島麻央, 竹中 礼, 浅井大策, 林 萌, 神谷将臣

【緒言】当院では骨盤臓器脱に対してVTH・腔壁形成術を行なってきた。2021年9月よりRSCを導入したので、短期的成績について報告する。

【方法】RSC導入に先立ちLSC2例を経験後にRSCを導入した。RSCは2021年9月から2022年5月までの10例を経験した。手術時間・出血量・合併症などについて検討した。メッシュは原則でダブルメッシュで行い、1例のみシングルメッシュとした。

【結果】手術時間191-372分（中央値332.5分）・コンソール時間145-337分（中央値286.5分）・出血量1-30ml（中央値17.5ml）・在院日数5-7日（中央値5.5日）・術前POP2-4(中央値3.5)であった。合併症はRSC6例目でアシストポート抜去部の筋膜下血腫により輸血（RCC2単位）と再手術による止血術を要した。現時点での骨盤臓器脱の再発症例は認めていない。

【考察】最初の1例目はロボット手術の手技に慣れた術者で行ったがコンソール時間337分と長時間かかった。術式の定型化によって2例目以降は大幅に短縮されていた。また輸血を要する合併症を来してしまっていたが、メッシュ露出などのRSC特有の合併症は認めなかった。今後もRSCの症例を重ねて更なる手術時間の短縮を図りつつ、また安全性を高めるとともに長期的な成績について検討していく。

## 8. 腹腔鏡下仙骨腔固定術 (LSC) 経験無しからのロボット支援下仙骨腔固定術 (RSC) 導入経験

一宮西病院 産婦人科

○北川雅章, 竹下 奨, 田中幸余, 福江千春, 水川 淳

【諸言】 骨盤臓器脱において、再発の少ない仙骨腔固定術が本邦でも普及しつつある。当院ではLSC経験の無い中でRSCを2021年9月に開始し、2022年6月までにRSCを20例施行している。RSCの導入初期成績について後方視的に検討した。

【方法】 導入当初はダブルメッシュ法としていたが、8例目より完全子宮脱や直腸脱を認めない症例はシングルメッシュ法を用いている。手術時間、出血量、合併症について検討した。

【結果】 POP-Qスコア、stage2:10例、stage3:8例、stage4:2例。年齢中央値72(43-79)歳、手術時間中央値はダブルメッシュ207(173-244)分、シングルメッシュ146(118-204)分、コンソール時間中央値はダブルメッシュ164(138-205)分、シングルメッシュ117(90-166)分、出血量中央値0(0-20)mlであった。全例術後3-5日目に退院し、Clavien-dindo分類2以上の合併症は認めなかった。再発症例は認めていない。

【結語】 観察期間は短いがRSCは安全に導入することができていると考える。LSC経験が無くともRSCの導入は可能である。

## 9. TVM術後再発や子宮摘出後の骨盤臓器脱に対しRSCによる修復を行った経験

豊橋市民病院産婦人科

○玉木修作, 梅村康太, 小椋正人, 堂山 瑤, 近藤友香里, 古井憲作, 鈴木邦昭, 山田友梨花, 尾瀬武志, 窪川芽衣, 嶋谷拓真, 諸井條太郎, 河合要介, 岡田真由美

骨盤臓器脱の手術療法として、従来から腔式子宮全摘術・前後腔壁形成術があり、経腔メッシュ法としてTVM手術が行われ、腹腔鏡下仙骨腔固定術(LSC)、ロボット支援下仙骨腔固定術(RSC)など様々な方法へと進化してきた。RSCの利点は、3D拡大視野で剥離する層の視認が容易であり、膀胱と前腔壁、直腸と後腔壁の剥離操作を十分に行えることである。鉗子の自由度が高いため、メッシュを固定するための運針も容易であり、コンソールに座り安定した姿勢で手術が可能である。欧米を中心に普及し、前後腔壁にメッシュを入れるダブルメッシュ法がスタンダードであり、骨盤臓器脱に対する手術療法の中で最も再発率が低い。TVM手術は経腔操作で有効であるが、前腔壁へのシングルメッシュ症例では、年次経過により修復を要する後腔壁再発を認める場合もある。別途、子宮全摘術と腔壁形成術を行った症例においても、再発し骨盤臓器脱となることもあり、保存的治療が困難な場合にはRSCによる修復術が有効となる。当院で経験した上記再発症例に対するRSCの経験について、リペアの注意点などについて発表する。

## 10. 当院における再発中・高リスク子宮体癌に対するロボット支援下傍大動脈リンパ節郭清の3症例

豊橋市民病院

○堂山 瑤, 梅村康太, 小椋正人, 近藤友香里, 古井憲作, 玉木修作, 鈴木邦明, 嶋谷琢真, 窪川芽衣, 尾瀬武志, 諸井條太郎, 河合要介, 岡田真由美

**【緒言】** 子宮体癌に対するロボット支援腹腔鏡下子宮悪性腫瘍手術が2018年4月より保険収載されたが、再発中・高リスク群に対しての傍大動脈リンパ節郭清（PAN郭清）は保険適応となっていない。当院では院内倫理委員会の承認と患者同意を得て、3症例の子宮体癌に対してロボット支援下PAN郭清を施行したため報告する。

**【症例】** 症例1：47歳、術前評価は子宮体癌 I B期、Endometrioid carcinoma G1。症例2：56歳、術前評価は子宮体癌 I A期、Endometrioid carcinoma G3 症例3：57歳、術前評価は子宮体癌 I A期、High grade Serous carcinoma または Endometrioid carcinoma G3。3症例とも da Vinci Xi を使用し、患者右足側45度からのサイドドッキングにて頭側方向・PAN郭清から開始した。それぞれの手術時間は290、284、242分であった。摘出リンパ節はそれぞれ29、25、31個、症例1にて傍大動脈リンパ節転移を認めた。術中出血量はいずれも少量、術後4日目に退院となった。症例2にて乳糜腹水を認めた。術後1年の時点では再発を認めていない。

**【結論】** 子宮体癌でのロボット支援下PAN郭清の3例を自施設で経験したので報告した。

## 一般演題

14:00～14:48 Session 3

座長 豊田厚生病院 針山 由美

### 11. 腹腔内に迷入したレボノルゲストレル放出子宮内システムを腹腔鏡下に摘出した1例

豊橋市民病院

○近藤友香里、梅村康太、小椋正人、堂山瑤、玉木修作、古井憲作、鈴木邦昭、山田友梨花、尾瀬武志、窪川芽衣、嶋谷拓真、諸井條太郎、河合要介、安藤寿夫、岡田真由美

【目的】レボノルゲストレル放出子宮内システム (levonorgestrel intrauterine system: LNG-IUS) は、避妊および月経困難症に対し有用である。今回、子宮内に留置したLNG-IUSが子宮穿孔し腹腔内に迷入し、腹腔鏡下にて摘出した症例を経験したので報告する。

【症例】36歳、2妊2産。3年前より、近医にて月経困難症に対しLEP (low dose estrogen progestin) を処方されていたが、LNG-IUSに切替えることとなった。LNG-IUSの挿入直後から下腹部痛と少量の性器出血があった。留置1か月後の内診で、子宮内にLNG-IUSが確認できず、腹部レントゲン検査にて腹腔内にLNG-IUSと思われる陰影を認め、精査加療目的に当院に紹介された。腹部CT検査で左下腹部にLNG-IUSを認め、腹腔鏡下に摘出する方針となった。臍部の12mmポートより腹腔内を観察すると、LNG-IUSが左側腹部の大網に巻絡していた。癒着を認め、大網の一部をバイポーラ鉗子にて焼灼切離しLNG-IUSを摘出した。Douglas窩は内膜症により閉鎖しており、穿孔部位は明らかでなかった。

【考察】LNG-IUSは大網に巻絡しており、腸管損傷も危惧される状態であったが、今回は留置後1か月と比較的早期に発見されたため、避けられたと考える。LNG-IUSが子宮内腔の適切な位置に存在し続けることを確認するために、定期外来の確実な受診が必要である。

### 12. 当院における子宮内膜症手術前後の卵巣機能の評価

済生会松阪総合病院

○平野 志織, 菅谷 健, 竹内 茂人, 東 理映子, 辻 誠, 百々裕子, 綿重直樹, 森 琴子

【緒言】不妊症例において子宮内膜症の合併率は25～50%と高頻度である。子宮内膜症手術が妊娠率、生産率を上昇させるという報告がある一方で、近年、卵巣予備能を低下させる可能性が多数報告されている。今回、当院での子宮内膜症手術前後における、卵巣機能の評価と、子宮内膜症の進行期別の妊娠率について報告する。

【方法】2015年1月～2022年3月までに当院で子宮内膜症手術を受けた患者52例を対象に、手術前後のAMH値、R-ASRM進行期、妊娠転帰などについて検討した。

【結果】AMH値の平均は術前3.46 ng/mL、術後は1.64 ng/mLと低下した。術後に妊娠した群は、妊娠していない群と比較して、術後のAMH値が有意に高く、変化率は小さい傾向にあった。R-ASRM進行期別の妊娠率は、I期:100%(2/2)、II期:59%(13/22)、III期:57%(8/14)、IV期:43%(6/14)であった。

【結語】従来の報告通り、手術による卵巣機能の低下は避けられないことが示唆された。今後はより低侵襲な術式を検討していくことが望まれる。

### 13. 腹腔鏡下に整復した広汎性卵巣浮腫捻転の1例

名古屋市立大学 産婦人科

○間瀬聖子, 内村優太, 久保裕子, 佐藤玲, 矢野好隆, 塩澤文子, 後藤崇人, 小川紫野,  
松本洋介, 西川隆太郎, 佐藤剛, 杉浦真弓

広汎性卵巣浮腫 (Massive ovarian edema : MOE) は間質の浮腫性変化を認める非腫瘍性病変であり、捻転を伴うことも報告されている。今回我々は、茎捻転をきたしたMOEに対し腹腔鏡下に整復した症例を経験したので報告する。症例は20歳女性、未経妊。既往歴に小児喘息あり。右下腹部の激痛のため救急車で受診した。CT検査で右卵巣と思われる8cm大の腫瘤あり、卵巣腫瘍茎捻転の疑いで入院となった。MRIでは腫瘍ではなく正常卵巣が浮腫で腫大した状態で、MOEと術前診断した。腹腔鏡下で観察すると、右卵巣は手拳大に腫大し、540度捻転しており、捻転を解除し手術を終了した。術後経過問題なく5日目に退院となった。術後3週目の診察では卵巣腫大を認めなかった。MOEは茎捻転を機に診断され、手術となる例が多数報告されている。また、非腫瘍性病変であり、若年に多くみられることから、卵巣温存が重要であるが、充実性腫瘍と術前診断される可能性もある。疾患自体の広い認識が重要であると考え。

### 14. 生理食塩水を用いた経子宮頸管的切除中に灌流液の子宮外溢流をきたし集中治療管理を要した一例

名古屋市立大学医学部附属東部医療センター

○近藤好美, 犬塚早紀, 倉兼さとみ, 関宏一郎, 小島和寿, 村上 勇

【緒言】 経子宮頸管的切除術 (TCR) は粘膜下筋腫をはじめとした粘膜下病変に対する手術療法として広く行われている。今回我々は、TCR施行時に生理食塩水を灌流液として使用し子宮外溢流をきたした症例を経験したため報告する。

【症例】 29歳女性、164cm、52kg。全身麻酔下で長径4cm大の子宮粘膜下筋腫に対してTCRを施行した。術中生理食塩水を灌流させ、手術開始2時間後に、眼瞼浮腫など全身浮腫所見を認めた。灌流液は32600mlに対して、18200mlが未回収であった。術中の血液ガス所見では代謝性高クロール性アシドーシスを認めた。生理食塩水の子宮外溢流による気道浮腫、肺水腫発症の可能性から人工呼吸離脱はリスクが高いと判断し、ICU入室し集中治療管理となった。陽圧換気、利尿剤の投与をおこない血液ガス所見はすみやかに正常化し、ICU入室3時間後に抜管され、翌日一般病棟に転棟し術後3日目に退院となった。

【結語】 子宮鏡下手術において、灌流液に生理食塩水を用いても体内へ吸収され合併症を引き起こす可能性があり、生食灌流液の出納管理や灌流圧に注意する必要がある。

## 15. 骨盤臓器脱に対してLLSを行った1例

トヨタ記念病院 産婦人科

○柴田莉奈, 村井 健, 河合紗和, 小鳥遊明, 森 将, 稲村達生, 柴田崇宏, 上野琢史,  
竹田健彦, 田野 翔, 宇野 枢, 鶴飼真由, 原田統子, 岸上靖幸, 小口秀紀

【緒言】腹腔鏡下仙骨膣固定術(Laparoscopic sacrocolpopexy; LSC)施行時、解剖学的要因で岬角前面へのメッシュ固定が困難な症例がある。今回我々は、岬角前面の前縦靭帯の露出が困難な症例にLaparoscopic lateral suspension (LLS)を施行した症例を経験したので報告する。

【症例】74歳、2妊2産。前医でペッサリーを挿入していたが、膣壁にびらん形成あり手術目的に当院へ紹介となった。来院時、前膣壁が膣外へ脱出しstageⅢの骨盤臓器脱と診断した。術前MRIで岬角前面に右総腸骨動脈が走行しており術中所見から術式を決定する方針とした。変形ダイヤモンドトロッカー配置で開始し、岬角前面の前縦靭帯の露出を試みたが、右総腸骨動脈の走行からLLSの方針とした。膀胱子宮窩の腹膜を切開、剥離して前膣壁にメッシュを固定した。頭側のメッシュのアームは両側下腹部へ誘導し筋膜に固定した。手術時間は6時間14分、出血量は少量であった。術後8ヵ月経過した現在、再発なく経過良好である。

【結論】前縦靭帯の露出が困難なLSCではLLSへの切り替えて良好な成績が得られる可能性がある。

## 16. 新しい腹腔鏡下膣式子宮全摘術~vNOTES始めました~

医療法人豊田会 刈谷豊田総合病院 産婦人科

○黒田啓太, 長船綾子, 浅井美香子, 大川明日香, 野畑実咲, 小林真子, 服部 恵, 鈴木祐子,  
永井 孝, 山本真一, 梅津朋和

Natural orifice transluminal endoscopic surgery(NOTES)は自然孔を用いて内視鏡手術を施行する方法である。本邦でも2020年1月よりGel-POINT V-Path<sup>®</sup>が使用可能となり、婦人科領域でも経膣的に気腹し内視鏡手術を行うvaginalNOTES(vNOTES)が施行できるようになった。当院でも倉敷成人病センターにて技術指導を受け、2022年4月よりvNOTESを開始した。2022年6月までに3例の症例を経験したため報告する。年齢は48歳、39歳、46歳。3例とも経産婦であり、腹部手術歴はなかった。子宮筋腫に対し、子宮全摘術と両側卵管切除術を行った。手術時間は80分、73分、73分であった。子宮は290g、420g、110gであった。周術期合併症は認めなかった。vNOTESの利点は腹壁に傷が残らず、腹式手術に比べて侵襲が少ないこと、従来の膣式手術と比較して卵巣堤索の処理や卵管の切除が行えることと内視鏡で視野を共有しながら行えることなどが挙げられる。

### 17. BMI40を超える高度肥満患者に対して腹腔鏡下子宮全摘術を施行した3例

日本赤十字社愛知医療センター名古屋第一病院 産婦人科

○黒柳雅文, 廣村勝彦, 白倉知香, 宗宮絢帆, 長岡明日香, 競 悦子, 田中梨紗子, 寺沢直浩, 蓑田 章, 荒木 甫, 正橋佳樹, 上田真子, 中村拓斗, 鈴木美帆, 福原伸彦, 伊藤由美子, 手塚敦子, 斎藤 愛, 坂堂美央子, 津田弘之, 安藤智子, 水野公雄

高度肥満は肥満症診療ガイドラインにおいてBMI35以上と定義されている。肥満症例に対する腹腔鏡手術ではポート挿入や手術視野の確保、鉗子操作で難渋し、手術時間延長や開腹移行といった課題がある。今回BMI40以上の高度肥満症例に対して、腹腔鏡下子宮全摘術を安全に完遂し、早期退院をし得た3例を経験したので報告する。

【症例1】47歳・子宮体癌、G1P1VD1、身長:158cm、体重:110kg、BMI:43.6kg/m<sup>2</sup>。既往歴に高血圧、喘息あり。手術時間:150分、出血量:150ml、摘出重量:280g。

【症例2】47歳・子宮体癌、G0、身長:155cm、体重:104kg、BMI 43.2kg/m<sup>2</sup>。既往歴に肺塞栓、睡眠時無呼吸症候群あり。手術時間:181分、出血量:30ml、摘出重量:134g。

【症例3】34歳・子宮筋腫、G5P3VD3、身長:162cm、体重:106kg、BMI:40.3kg/m<sup>2</sup>。既往歴なし。手術時間:196分、出血量:250ml、摘出重量:325g。3症例とも周術期合併症は認めず、クリニカルパスに沿い術後3-4日目に退院できた。

### 18. 生体腎移植後に全腹腔鏡下子宮全摘出術を施行した子宮腺筋症の1例

安城更生病院

○中尾優里, 藤田 啓, 石川智仁, 勝見奈央, 鈴木佑奈, 安達弥生, 齋藤 舞, 松井真実, 片山高明, 花谷茉也, 傍島 綾, 藤木宏美, 深津彰子, 菅沼貴康, 鈴木崇弘

症例は51歳女性、4妊1産。不正性器出血にて当院救急外来受診され、高度貧血を認め入院となった。精査の結果、子宮腺筋症および急性子宮異常出血と診断した。レルゴリクスおよびトランサミンにて止血を図るも得られず、緊急全腹腔鏡下子宮全摘術の方針となった。既往歴に腎不全を認め、40代で生体腎移植を受け、免疫抑制剤およびステロイドの内服をしていた。術前のCTおよびMRIで、移植腎は左腸骨血管と吻合されていることを確認、移植腎および既存の左右腎臓からの尿管走行を確認した。臍部ポートを造設シカメラにて確認すると、移植腎は左腸骨窩に位置していた。損傷を避けるように、左下腹部ポートをやや内側に配置した。移植腎からの尿管は腹壁に沿って走行していた。蠕動を確認し膀胱流入部まで追跡した。既存の尿管走行は一般的な解剖学的走行と相違なかった。萎縮線維化は認められず、蠕動を確認した。その後通常通り子宮全摘術を施行した。手術時間3時間36分、摘出検体369g、出血150g、合併症なく手術は終了した。腎移植後手術では免疫抑制状態による感染リスク、ポート挿入時の移植腎や尿管の損傷リスクを理解し、術前に十分検討した上で手術に臨むことが求められる。



## 19. 腹腔鏡手術術後に卵巣悪性リンパ腫と診断された1例

岡崎医療センター 婦人科

○小谷燦璃古, 鳥居 裕, 安江 朗, 塚田和彦, 廣田 穰

MRI検査で充実性卵巣腫瘍が疑われたものの、術中肉眼的には正常大であった卵巣悪性リンパ腫の一例を経験したので報告する。

63歳、下腹部痛を主訴に前医を受診し、多発子宮筋腫の治療目的に当院へ紹介となった。受診時の経腔超音波検査で卵巣腫瘍は明らかでなかったものの、MRI検査でT1強調像は等信号、T2強調像はやや高信号で、拡散制限を示す両側卵巣腫瘍を疑う所見を認めた。悪性卵巣腫瘍を否定できず、腹腔鏡下両側付属器摘出術を行い、術中迅速病理で卵巣癌と診断された場合は開腹へ移行し卵巣癌根治術を行う方針となった。両側卵巣は正常大であったが、炎症性変化を疑う軟化、浮腫状変化が著明で易出血性であった。右付属器の術中迅速病理は、リンパ球が目立つ炎症性病変であり上皮性腫瘍の所見は認めないとの結果であったため、追加で腹腔鏡下子宮全摘出術を施行した。術後病理診断は両側卵巣B細胞リンパ腫であり、術後に施行したPET-CT検査で複数個所のリンパ節腫大、集積亢進を認めた。表在の左額下リンパ節の穿刺細胞診、および骨髄穿刺でリンパ腫を疑う所見を認めなかったが、腫瘍内科で悪性リンパ腫として化学療法を現在施行中である。

## 20. HBOCに対するRRSOによりオカルト癌（左卵管癌）が認められた1例

1)名古屋市立大学病院 産婦人科 2)名古屋市立大学病院 臨床遺伝医療部

○佐藤 玲<sup>1)</sup>, 間瀬聖子<sup>1)2)</sup>, 武田恵利<sup>2)</sup>, 矢野好隆<sup>1)</sup>, 塩澤文子<sup>1)</sup>, 後藤崇人<sup>1)</sup>, 小川紫野<sup>1)2)</sup>, 西川隆太郎<sup>1)2)</sup>, 鈴森伸宏<sup>1)2)</sup>, 杉浦真弓<sup>1)2)</sup>

遺伝性乳癌卵巣癌症候群（HBOC）に対する腹腔鏡下リスク低減卵管卵巣切除術（RRSO）を実施し、術後最終病理診断にて左卵管のオカルト癌と診断された症例を経験したので報告する。

56歳、1妊1産、48歳・54歳で異時性乳癌の既往あり、生殖細胞系列BRCA1遺伝子に病的バリエントを認めたため、遺伝カウンセリング後にRRSO希望で当科依頼となった。腹腔鏡下でのRRSOを施行したところ、術中所見で左卵管采に癌を疑う腫瘤を認めたが、付属器切除のみで手術は終了となった。術後最終病理診断で高異型度漿液性癌と診断されたため、staging laparotomyを計画した。画像診断上はリンパ節転移や遠隔転移を認めず、リンパ節郭清は本人の意向により省略することとなり、子宮全摘+大網全摘を行った。病理結果では、子宮内膜のごく一部に核腫大を伴った増殖された異型内膜上皮が認められ、卵管癌ⅡA期として術後はTC療法を5コース施行し、術後1年半の現在まで再発なく経過している。RRSO時にはオカルト癌の可能性について留意すべきといえよう。

## 21. 当院における遺伝性乳癌卵巣癌症候群（HBOC）に対するリスク低減卵管卵巣摘出術（RRSO）の現状

岐阜大学医学部附属病院 産科婦人科

○釣餌咲希, 村瀬紗姫, 菊野享子, 竹中基記, 古井辰郎

当院では遺伝性乳癌卵巣癌（hereditary breast and ovarian cancer : HBOC）診療の一環として、リスク低減卵管卵巣摘出術（risk reducing salpingo-oophorectomy: RRSO）を実施している。厚生労働省の定める施設基準を満たし、2020年12月からは保険診療でのRRSOも開始した。2017年7月～2021年12月までに当院で診療したHBOC症例41例の内訳は、男性2例、女性39例で卵巣癌既発症18例、乳癌既発症15例、癌未発症血縁者6例であった。卵巣癌未発症の21例をRRSO対象とし、現在まで8例に実施した。

RRSO未実施例は実施例に比較して、年齢が若く、未経産、乳癌治療中の症例が多い傾向にあったが、BRCA 1またはBRCA2どちらの病的バリエーションであるか、癌既往の有無、家族歴については差を認めなかった。

RRSOを実施した8例は全例腹腔鏡下に施行し、手術時間の中央値は81（50-111）分、全例術中出血量は少量で、周術期合併症は認めず、摘出標本に明らかな病変を認めなかった。RRSOの実施には年齢、挙児希望、乳癌治療などの因子が関わってくるが、その実施に関しては安全かつ低侵襲にできている。今後、腹膜癌発症リスクや外科的閉経による健康障害等の長期的な転帰に着目していきたい。

## 22. 当院における進行卵巣癌・腹膜癌に対しての腹腔鏡下生検の検討

豊橋市民病院 産婦人科<sup>1)</sup>, 総合生殖医療センター<sup>2)</sup>

○小椋正人<sup>1)</sup>, 嶋谷拓真<sup>1)</sup>, 堂山瑤<sup>1)</sup>, 近藤友香里<sup>1)</sup>, 玉木修作<sup>1)</sup>, 古井憲作<sup>1)</sup>, 鈴木邦昭<sup>1)</sup>, 山田友梨花<sup>1)</sup>, 尾瀬武志<sup>1)</sup>, 窪川芽衣<sup>1)</sup>, 諸井條太郎<sup>1)</sup>, 河合要介<sup>1)</sup>, 梅村康太<sup>1)</sup>, 安藤寿夫<sup>2)</sup>, 岡田真由美<sup>1)</sup>

【目的】当院では初回のOptimal surgeryが困難と予想される進行卵巣癌・腹膜癌症例に対し、検体採取、組織型の診断、腹腔内観察を目的として腹腔鏡下生検術を行っている。今回その有用性について検討した。

【方法】当院において2020年10月から2022年6月までの期間に進行卵巣癌あるいは腹膜癌と診断し腹腔鏡下生検術を施行した症例を対象とし後方視的に解析した。また当院における腹腔鏡下生検の実際（採取部位、止血方法等）をビデオで供覧する。

【結果】7例で生検術を施行した。卵巣癌5例、腹膜癌2例であった。初診日から手術日までに要した日数の中央値は15日（4-22日）、手術時間の中央値は44分（35-61分）。術後化学療法までに要した日数の中央値は16日（4-35日）であった。いずれも出血は少量で輸血を要した症例はなかった。全例HRD検査を提出し4例が陽性であった。検体量が不十分な症例はなかった。

【考察】腹腔鏡手術は短時間で行えるため手術枠にかかわらず早期に診断を行うことができる。また低侵襲であり術後早期に化学療法を開始することができている。遺伝学的検索を行うための検体が採取でき遅滞なく治療を行えるところに腹腔鏡下生検の有用性があると思われる。

## 一般演題

15:36~16:24 Session 5 座長 いとうレディースケアクリニック 矢野竜一郎

### 23. 妊娠15週卵巣腫瘍合併妊婦に対して腹腔鏡補助下両側卵巣腫瘍核出術を施行した一例

聖隷浜松病院 産婦人科

○近藤有紀, 小林光紗, 清水陽彦, 清水由美, 高木偉博, 塩島 聡, 小林浩治, 村越 毅, 安達 博

24歳、1妊0産（今回含む）。自然妊娠し、卵巣腫瘍合併のため妊娠9週に当院紹介受診した。超音波断層法検査およびMRI検査において卵巣腫瘍を伴い右卵巣は10cm大、左卵巣は7cm大に腫大しており、いずれも成熟奇形腫を疑う所見であった。捻転や破裂の予防および病理診断目的に、妊娠15週に腹腔鏡補助下両側卵巣腫瘍核出術を施行した。全身麻酔、開脚位とし、臍上2横指よりopen法にてエントリーした。右卵巣は子宮より腹側に位置していたが、左卵巣はダグラス窩に位置しており十分に観察できなかった。そこで経膈超音波プローブで観察をしながら後膈円蓋より押し出すことで、左卵巣を子宮の腹側に挙上せしめた。両側卵巣とも下腹部の小切開創より牽引し、直視下に卵巣腫瘍の核出を行った。術後経過良好であり、病理診断はいずれも成熟奇形腫であった。現在も妊娠管理を継続している。

妊娠15週妊婦に対して腹腔鏡補助下両側卵巣腫瘍核出術を行った。妊娠中の腹腔鏡手術においては子宮が増大し血流も豊富となっていることや子宮マニピュレーションができないことに留意する必要がある。本症例においては経膈超音波プローブを用いたことで安全に卵巣を挙上することができたと考える。

### 24. 子宮内膜症患者の術前MRI所見と深部内膜症の関連について

安城更生病院

○花谷菜也, 藤田 啓, 石川智仁, 勝見奈央, 鈴木佑奈, 安達弥生, 斉藤 舞, 中尾優里, 松井真実, 片山高明, 傍島綾, 藤木宏美, 深津彰子, 菅沼貴康, 鈴木崇弘

【目的】子宮内膜症患者に対して腹腔鏡下手術を行う際、深部内膜症の有無が手術の難易度を左右する。今回、術前のMRI画像において実際の手術での深部内膜症の程度を予測する因子について検討したので報告する。

【方法】当院で2021年4月から2022年3月までに腹腔鏡下手術を施行した子宮腺筋症、卵巣内膜症性嚢胞の41症例を対象とした。術前MRI画像において、子宮後屈、後膈円蓋の挙上、kissing ovary、子宮方向への腸管の牽引、子宮と腸管の間の脂肪組織の消失の5つの所見を確認し、術中の深部内膜症所見(手術記事からダグラス窩完全閉鎖と記載があったもの)との関連を後方視的に検討した。

【結果】41症例のうち深部内膜症を認めたのは15症例であった。5つの所見のうち、子宮後屈、後膈円蓋の挙上は感度、特異度ともに低く、kissing ovaryは感度は低いが特異度が高かった。感度、特異度ともに高かったのは子宮方向への腸管の牽引（感度86.67%、特異度84.62%）、脂肪組織消失（感度86.67%、特異度100%）の2所見であった。

【結論】術前MRI画像において、特に子宮方向への腸管の牽引と子宮と腸管の間の脂肪組織の消失を認める症例では、深部内膜症、ダグラス窩完全閉鎖の存在を念頭に置き治療戦略を立てる必要がある。

## 25. 腹腔鏡手術にて診断した腹膜妊娠の2例

藤田医科大学，産婦人科学講座<sup>1)</sup>

藤田医科大学，先端ロボット・内視鏡手術学講座<sup>2)</sup>

○高木淳一<sup>1)</sup>，大脇晶子<sup>1)</sup>，鍋谷 望<sup>1)</sup>，坂部慶子<sup>1)</sup>，仲村 勝<sup>2)</sup>，西尾永司<sup>1)</sup>，西澤春紀<sup>1)</sup>，  
藤井多久磨<sup>1)</sup>

【緒言】異所性妊娠のうち、腹膜妊娠は診断や治療に苦慮することも少なくない。今回我々は、術前に妊娠部位が特定できず、腹腔鏡手術で腹膜妊娠の診断に至った症例を経験したので報告する。

【症例】(症例1) 28歳、急激な腹痛とめまいで受診し、妊娠反応陽性であったため当科へ紹介となった。来院時の血中hCG値は1,329mIU/mL、経陰超音波検査で腹腔内に血腫を認め異所性妊娠が疑われたが、付属器周囲の腫瘍は認めなかった。腹腔鏡所見では左ダグラス窩腹膜部の癒着と一部絨毛成分を認めたことから腹膜妊娠と診断した。

(症例2) 42歳、前医で体外受精後に妊娠に至ったが、異所性妊娠が疑われ当院へ紹介となった。当院での血中hCG値は100-150 mIU/mL程で推移したため、子宮内容除去術を先行したが、血中hCG値は低下を認めないことから腹腔鏡手術を実施した。腹腔内に明らかな妊娠部位を特定できなかったが、左卵管の癒着と、右卵巢窩腹膜に5mm程の嚢胞を認めたため、両側卵管切除術と腹膜切除を実施した。術後血中hCG値は低下し、病理学的検査にて腹膜妊娠と診断した。

【まとめ】臨床所見の乏しい腹膜妊娠では、術前の画像検査とともに腹腔鏡による慎重な腹腔内観察が重要であることを再認識した。

## 26. 腹腔鏡下手術によって診断に至った遺残ガーゼによる異物肉芽種の1例

社会福祉法人聖隷福祉事業団総合病院 聖隷三方原病院 婦人科

○須田夏実子，甲木哲也，宇津桃子，山本嘉昭，宇津正二，宇津裕章

ガーゼ遺残は周術期の医療過誤事例として現在でも多く報告されている。腹腔内新生物との鑑別を要し腹腔鏡下手術での摘出が必要であった症例を経験した。

患者は35歳1妊1産の女性で、既往として10歳時に虫垂炎で開腹虫垂切除術、33歳時に個人病院で帝王切開術を受けていた。近医で腹痛の精査を目的に撮影されたCTで右下腹部の腫瘍を指摘され、婦人科腫瘍の疑いで当科へ紹介となった。CTでは回盲部腸管および右子宮円索に接する4 cmの境界明瞭な腫瘍を認め、辺縁は高吸収像を呈していた。造影CTでは中心部の造影効果が乏しく、辺縁に淡い造影効果を認めた。病的なリンパ節腫大や腹水は認められなかった。MRIではT2強調像において腫瘍辺縁部は厚い帯状の低信号、腫瘍内部は不均一な高信号を呈し、拡散強調像で腫瘍内部に高信号域を認めた。鑑別として子宮円索発生の腫瘍、異物肉芽腫、腸管や腸間膜由来の腫瘍が考えられ、確定診断のために腹腔鏡下手術を行った。4 cm大の腫瘍を右回盲部に認め、癒着していた回盲部腸管と共に腫瘍を摘出した。術中迅速診断で腫瘍中心部にガーゼを、その周囲に肉芽腫を認め、遺残ガーゼによる異物肉芽腫と診断された。既報症例による文献学的考察を加えて報告する。

## 27. 巨大卵巣粘液性腫瘍をダグラス窩から回収した腹腔鏡下手術の1例

トヨタ記念病院 産婦人科

○河合紗和, 柴田莉奈, 村井 健, 小鳥遊明, 森 将, 稲村達生, 柴田崇宏, 上野琢史,  
竹田健彦, 田野 翔, 宇野 枢, 鵜飼真由, 原田統子, 岸上靖幸, 小口秀紀

【緒言】今回我々は、経腔的な腫瘍内容液の排液を併用し、腹腔鏡下に心窩部に達する巨大卵巣粘液性腫瘍を摘出した症例を経験したので報告する。

【症例】72歳、2妊2産、閉経45歳。左卵巣成熟奇形腫に対して開腹術の既往あり。腹部膨満感を主訴に当院を受診し、MRIでは腫瘍は37.7×15.5 cmの多房性嚢胞性腫瘍で、明らかな充実成分は認めなかった。経腹超音波断層法で腫瘍内容液は高輝度エコー域を多く含み、粘稠度が高い卵巣粘液性腫瘍と診断した。経腔的にダグラス窩を切開し、切開部から突出した骨盤内腫瘍を切開し、腫瘍内容液を腔外に排液し、腹腔鏡下手術に移行した。右卵巣腫瘍は小骨盤腔を占拠するサイズにまで縮小しており、腫瘍周囲の癒着を剥離し、右卵巣提索を結紮切断した。腫瘍を腔外に誘導し、経腔的に右卵巣固有靭帯と右卵管を結紮切断し腫瘍を回収した。腹腔鏡下子宮全摘出術を追加し、手術を終了した。排液した腫瘍内容液は11,807 mLであった。病理組織診断は粘液腺腫を伴う成熟奇形腫であった。

【結論】経腔的な排液を併用した腹腔鏡下手術は、ダグラス窩を占拠する粘稠な内容液を有する嚢胞性腫瘍に対して有用な可能性がある。

## 28. 発症から時間が経過し広範な癒着を伴った卵巣嚢腫茎捻転に対して腹腔鏡下手術を施行した1例

トヨタ記念病院 産婦人科

○村井 健, 柴田莉奈, 河合紗和, 小鳥遊明, 森 将, 稲村達生, 柴田崇宏, 上野琢史,  
竹田健彦, 田野 翔, 宇野 枢, 鵜飼真由, 原田統子, 岸上靖幸, 小口秀紀

【緒言】今回我々は、発症から時間が経過し周囲臓器と癒着した卵巣嚢腫茎捻転に対し、腹腔鏡下手術を施行した症例を経験したので報告する。

【症例】59歳、2妊2産。1週間前からの下腹部痛を主訴に当院へ紹介となった。臍高に達する腹部腫瘤を触知し、経腹超音波断層法では長径10 cmの単房性嚢胞性腫瘤を認めた。MRIで右卵巣腫瘤に隣接して捻転茎を疑う充実部を認めた。右卵巣嚢腫茎捻転の診断で腹腔鏡下手術を施行した。臍部に12 mmトロッカーを挿入し腹腔内を観察すると、壊死した嚢腫が前腹壁、腸管と広範に癒着していた。左側腹部と左下腹部に5 mmトロッカーを、右下腹部に12 mmトロッカーを挿入し嚢腫の癒着剥離後に下腹部正中に5 mmトロッカーを追加した。嚢腫を穿刺し、茶褐色の混濁した内容液を800 mL吸引した。癒着を完全に剥離し、腹腔鏡下子宮全摘出術、両側付属器摘出術を施行した。術後経過は良好で、術後3日目に退院となった。病理組織診断では悪性を示唆する所見はなかった。

【結論】発症から時間の経過した卵巣嚢腫茎捻転では広範な癒着を伴うが、慎重に癒着剥離を行うことで腹腔鏡下手術も可能な場合がある。

## ワークショップ

15:20～17:20

座長 静岡県立静岡がんセンター 高橋 伸卓

### 1. ロボット時代における腹腔鏡手術トレーニング ～腹腔鏡技術認定医を目指す産婦人科医のために～

豊橋市民病院 産婦人科、同 総合生殖医療センター\*

○河合要介, 梅村康太, 小椋正人, 堂山瑠, 近藤友香里, 玉木修作, 古井憲作, 鈴木邦昭,  
山田友梨花, 尾瀬武志, 窪川芽衣, 嶋谷拓真, 諸井條太郎, 安藤寿夫\*, 岡田真由美

産婦人科領域に対する手術は、開腹から腹腔鏡を経てロボット支援下と移行しており、この流れは今後加速するものと思われる。手術手技ごとの経験値は世代によって異なり、そのレベルにも格差が生じつつある。ロボット時代に腹腔鏡手術の基本をいかに教えるかは、今当院で直面している課題であり、以前にも増して腹腔鏡のトレーニングに創意工夫が必要である。腹腔鏡下子宮全摘術を、限られた症例数で効率よく教育し、腹腔鏡技術認定医を取らせるために当院で行っている取り組みについて紹介する。ロボット支援下手術と腹腔鏡下手術は並列なものと思え、相補的な教育を行っていく事が大切であり、手術教育システムの再構築を行った。若手においては一件一件入念な準備のもと真摯に取り組むことが、認定医取得への近道であると考えているが、指導者においても教えるは学ぶの半ばで、更なる上達を目指し日々研鑽を積むべきである。他科の手術動画から学ぶことも多く、貴重な勉強材料であり、合併症への対応や高難度手術への応用に有用である。また、他施設へのロボット支援下手術のプロクター活動を13施設のべ28回行ってきた経験から、各施設における手術方法の棲み分けについても考察する。

### 2. 当院における腹腔鏡手術とロボット支援手術の棲み分け

刈谷豊田総合病院 産婦人科

○服部 恵, 長船綾子, 浅井美香子, 大川明日香, 野畑実咲, 小林真子, 黒田啓太,  
鈴木祐子, 永井孝, 山本真一, 梅津明和

当院は、2016年以降は年間約280件の鏡視下手術を実施しており、日本産婦人科内視鏡技術学会認定医(以下技術認定医)かつ婦人科腫瘍専門医が2名所属している。

2019年5月より婦人科良性疾患及び早期子宮体癌に対しロボット支援手術(Si)を導入した。2020年10月より手術支援ロボットを2台(Xi、X)所有してからは、ロボット手術は増加し、2019年5月から2022年5月の手術件数は、良性60件、悪性50件となっている。

当院では、初診で対応した医師が主治医となり、主治医の技量、画像所見、ロボット支援手術の執刀ライセンスの有無により術式を決定している。技術認定修練医は子宮筋腫や腺筋症等に対して腹腔鏡手術を選択しているが、肥満(BMI35以上)の症例に対してはロボット支援手術を選択することもある。

ロボット支援手術は手ぶれ補正機能や3Dによる立体視ができ、より繊細な手術が可能であること、術者の負担が少ないことからTLHよりも有用性が高い。しかし術者は限定されており、卵巣腫瘍や付属器癒着に対する適応はないことから腹腔鏡手術の必要性は高く、技術習得のためにも腹腔鏡手術は重要と考える。

### 3. 当科における腹腔鏡手術とロボット支援手術の棲み分け

岐阜市民病院 産婦人科

○柴田万祐子, 山本和重, 平工由香, 尹麗梅, 桑山太郎, 栗原万友香, 相京晋輔, 上村小雪

当科では2020年8月よりロボット支援下子宮全摘術(RALH)およびロボット支援下仙骨腔固定術(RSC)を導入した。腫瘍認定医がいないため、ロボット支援下での悪性手術は実施していない。RSCについてはLSC適応症例全例をロボットの適応としたが、RALHについては、適応症例を難易度の高い症例としており、①BMI28以上の肥満症例、②内膜症合併や帝王切開既往など癒着が予想される症例、③CINや増殖症などの前癌病変があり筋膜外子宮全摘術が必要な症例、④子宮把持器を挿入できない頸部筋腫症例としている。難易度の高い症例をロボットの適応としたために、RALHは長時間手術となっている。RALH 1日2件を試みたが、17時までには手術室を退室することができず、麻酔科の同意が得られていないため当分の間は1日1件で実施する予定である。難易度の低い症例は腹腔鏡で実施するため、TLHはほとんどが3時間以内で終了する症例となり、内視鏡技術認定医の修練に適した症例となっている。2021年は、TLH96件、RALH23件、RSC16件を実施している。ロボット支援手術での費用削減の取り組みも含め報告する

### 4. 婦人科良性疾患に対するロボット支援下子宮全摘術(RAH)と腹腔鏡下子宮全摘術(TLH)における surgical outcome の比較検討

三重大学産婦人科

○奥村亜純, 近藤英司, 真木晋太郎, 金田倫子, 二井理文, 吉田健太, 鳥谷部邦明, 田中博明, 池田智明

【目的】2018年4月に良性疾患に対するロボット支援下子宮全摘術(RAH)が保険収載され、その症例数は着実に増加傾向にある。その一方で腹腔鏡下子宮全摘術(TLH)との棲み分けには議論の余地がある。

【方法】2015年～2020年までに行ったTLH 291例、2017年(校費負担)～2021年9月までに行ったRAH 139例を対象とした。適応疾患名は、子宮筋腫・子宮腺筋症・CIN2/3とした。検討項目は、患者背景(年齢・BMI・既往開腹術)および周術期結果(総手術時間・腹腔鏡操作またはコンソール時間・出血量・摘出標本重量・合併症)、術者経験と周術期結果の関連性を後方視的に検討した。

【成績】2群間の総手術時間の中央値は185分程度で有意差はなかったが、正味の手術時間においては腹腔鏡操作時間(中央値166分)と比較して、コンソール時間(中央値130分)は有意に短かった( $p<0.001$ )。出血量もRAH群で有意に少なかった( $p=0.01$ )。また、術者経験に関わらず、RAH群で正味の手術時間は有意に短く、出血量も有意に少なかった。

【結論】今回の検討では、術者経験に関わらず、正味の手術時間や出血量に関してRAH群が優れていた。今後ロボット手術に移行していくが、TLH、RAHをこれから修練していく若手医師へのMIS教育方法を再考する必要がある。

## 5. 子宮体癌における minimal invasive surgery

聖隷浜松病院 婦人科

○小林光紗, 近藤有紀, 安部来美, 清水陽彦, 清水由美, 長島 克, 高木偉博, 小林浩治,  
中山 理, 安達 博

子宮体癌の低侵襲手術は、2014年に I A 期再発低リスク群に腹腔鏡手術が、2018年には同じ対照群にロボット支援下手術が保険診療となった。また、子宮体癌に対する腹腔鏡下傍大動脈リンパ節郭清が2016年に先進医療として開始され、2020年より I A 期高リスク群に限って保険収載された。当院では現在、類内膜癌G1/2のStage I A期はロボット支援下手術、類内膜癌G3もしくは特殊型のStage I A期で傍大動脈リンパ節郭清まで要する場合は腹腔鏡下手術、上記以上の進行期や細切を要する子宮の場合は開腹手術を選択している。

腹腔鏡手術では、リンパ液や出血を細やかに吸引できるため術野を比較的ドライに保ちながら手術を進めることができ、患者の体位変換や術者の立ち位置・術野変更をスムーズに行えるメリットがある。一方、左側の骨盤リンパ節郭清などで術者が無理な体勢をとることで疲労が蓄積したり、トロカール設置部位により手術困難度が大きく変わるため入念な計画が必要となってくる。ロボット支援下手術では、基本的に一定の体勢で手術を行うことができるため疲労はなく、安定した手技となり、腹腔鏡のデメリットを補える可能性がある。

## 6. 当院における早期子宮体がんに対する低侵襲手術の検討

浜松医科大学

○伊藤敏谷, 大嶽宙士, 寺本麻友子, 加藤貴史, 東堂祐介, 成味 恵, 松家まどか, 安立匡志,  
柴田俊章, 村上浩雄, 安部正和, 伊東宏晃

当院での早期子宮体がんに対する鏡視下手術は、ロボット支援手術の導入以前は腹腔鏡手術で行っていたが、現在は特別な理由がない限りロボット支援手術に置き換わっており優位性があると考えている。早期子宮体がん手術において、当院では確実に筋膜外術式かつ子宮頸部を削ることなく子宮摘出が可能な拡大子宮全摘を行っている。この拡大術式には子宮動脈や尿管の単離操作が必要となるが、ロボットアームの多関節を駆使することで尿管や血管の走行に対して適切な方向から鉗子を挿入できるため、通常腹腔鏡手術では難しかった操作が容易となり定型化して行うことが出来る。ロボット支援手術の優位性は尿管の単離操作が必要となる悪性腫瘍手術でより発揮されると実感している。また、骨盤リンパ節郭清の際はベッセルシーラーを主なデバイスとして使用しているが、同様に血管の走行に合わせた鉗子の操作が可能であるため、開腹手術に近い感覚で郭清を進めることが出来る。さらに、子宮体がん症例は疾患の特性上肥満症例が多くなるが、ロボット支援手術ではいったんコンソールを開始してしまえば、術者は肥満の影響をそれほど感じずに、安全かつ根治性を保った手術を行うことが可能である。当院での手術成績や手術動画を供覧し考察する。



## 指定教育講演

### 7. 低侵襲手術時代における術式の選択、腹腔鏡とロボットの棲み分けを考える

札幌医科大学産婦人科

○松浦基樹

本邦のロボット導入数は350台を超え、日常的な手術として普及しつつある。低侵襲という点ではロボットも腹腔鏡も同様であるが、ラーニングカーブを考えるとロボットの方が圧倒的に短く、術者の疲労も少なく患者にも外科医にも優しい手術と言える。ロボットは患者から離れたコンソールで操作を行うため、最新のICTにより遠隔地からの操作で医療資源の少ない地域で行う手術を支援することにより、高度で安全な手術が地域でも可能となり、手術の質の均てん化が実現できるだけでなく、地域の医師に対する手術教育にも大きく寄与する可能性がある。

しかし、最近の議論は腹腔鏡かロボットか、というどちらか択一の選択肢を選ぶ議論が多い。例えば飛行機に乗る際にジェット機とプロペラ機のどちらを選ぶのか？ジェット機の方が上位互換であり快適に旅はできるが、地方ではプロペラ機も必要であり今後も変わらないだろう。手術においても同様にロボットの上位互換は確かであるが腹腔鏡が必要とされる場面は今後も必ずあるだろう。

今後も、腹腔鏡、ロボットを含めてすべてのアプローチ法を習得しどのような場面でも手術を行えるようなトレーニングが必要である。

## 特別講演

18:00～19:00

座長 三重大学 近藤 英司

### 本邦における婦人科ロボット手術の現状と今後の展望

日本婦人科ロボット手術学会 理事長

鹿児島大学医学部産科婦人科 教授

小林裕明

婦人科ロボット手術に関して、2018年に良性子宮腫瘍と再発低リスクの体癌が、2020年に性器脱に対する仙骨脛固定術(RSC)が保険収載された。ロボット手術は腹腔鏡手術よりラーニングカーブが短いとはいえ、企業が提供するトレーニングプログラム受け、初期症例を手術する際には熟練者(プロクター)の指導を受けるのが望ましい。私は日本婦人科ロボット手術学会から命を受けて2020年にプロクター制度を立ち上げたが、プロクタリングの際にはコンソール側術者の手技指導だけでなく、ポート配置などのペイシャントカート側の手技や、緊急開腹法など多岐にわたる指導もしてほしいため、それらを実機を用いて教示するプロクター講習会の受講を必須とした。良性疾患プロクターと良性・悪性疾患プロクターとして、前者はRSCも含めた良性疾患手術を、後者はそれに体がん手術も指導可能とした。現在認定しているプロクターはda Vinciシステムを対象としたものであるが、近々保険収載されるhinotoriシステムに対しては、その機種の特性、da Vinciとの違いを十分理解したプロクターが必要なため、当面は“ファーストインストラクター”がその代わりを行い、10名前後に達した時点で、hinotoriプロクター制度を開始する予定である。技術認定制度に関しては、日本産科婦人科内視鏡学会のロボット手術委員会内に“ロボット手術の技術認定制度の在り方に関するWG”、“ロボット手術の技術評価に関するWG”という2つのワーキンググループが作られ、2021年当初から議論を重ねてきた。腹腔鏡よりラーニングカーブの短い“腹腔鏡”手術支援機器であるロボットなのに技術認定医制度は必要か?などの議論を経て、婦人科患者に寄与するという大命題のもと実現に向けて進んでいる。

本講演では以上の2つの制度の含めた現状と今後の展望につき述べるが、むしろ実臨床の話題を聴きたい方々のために、私なりのロボット手術における“Tips and pitfalls”について“coffee break”的に講演内に差し込んでいく予定である。

# 投 稿 論 文



**総説**

ロボット支援下手術の歴史と世界の動向・新機種開発について…………… 梅村康太 ● 35

**原著**

当科におけるロボット支援下子宮全摘術（RALH）の費用削減と工夫…………… 柴田万祐子・他 ● 43

**原著**

ロボット支援下子宮全摘術のReduced port化の検討…………… 安江 朗・他 ● 49

**原著**

ロボット支援下子宮筋腫核出術の手術成績と妊娠分娩予後に関する検討…………… 吉澤ひかり・他 ● 55

**症例報告**

ロボット支援下子宮摘出術にて膣パイプが直腸腔間隙に迷入した1例…………… 山田里佳・他 ● 61

**症例報告**

当院における初回進行卵巣がんに対する診断的腹腔鏡下手術の導入…………… 諸井條太郎・他 ● 67

**症例報告**

排卵誘発後の卵巣過剰刺激症候群により正所異所同時妊娠の診断に難渋した一例…………… 春原友海・他 ● 72

**症例報告**

巨大な子宮筋腫分娩症例に対する、TLH手技の工夫膣管矢状切開の経験…………… 木村晶子・他 ● 79

**症例報告**

Trousseau症候群を合併した絨毛癌の一例…………… 林 萌・他 ● 84

**症例報告**

小児卵巣捻転に対して早期手術により卵巣を温存しえた3症例…………… 堂山 瑤・他 ● 90

● 会則……………	96	● 役員……………	104
● 東海産婦人科内視鏡手術研究会履歴……………	99	● 投稿規定……………	105



## 総説

# ロボット支援下手術の歴史と世界の動向・新機種開発について

豊橋市民病院 産婦人科・女性内視鏡外科  
梅村康太

## History and Global Trends of Robot-Assisted Surgery and Development of New Models

Kota Umemura

Toyohashi Municipal Hospital Department of Obstetrics and Gynecology

### 【概要】

ロボット支援下手術は現在、主に産婦人科、外科、泌尿器科領域で使用され、Intuitive 合同会社の da Vinci System が広く普及している。2021 年現在までに、米国で 4000 台、日本では 400 台が導入され世界各地で、当該手術が行われている（図 1・2）。通常の腹腔鏡下手術では、鉗子操作やカメラのブレが生じ、ストレート鉗子のため組織側面や後面を正確に剥離・切除することが困難であったが、ロボット支援下手術では、ブレのない 3D 視野、自由度の高い鉗子操作ができるため、より精密な手術が可能となり、さらにコンソールに座って操作することから安定した手術操作ができる。ロボット支援下機器の開発当時から現在の体制に至るまでの歴史を振り返り、世界各国の動向や新しいロボット支援下機器の開発導入状況について解説する。

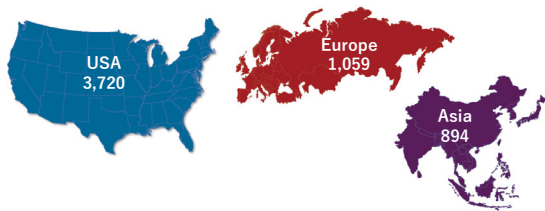


図 1

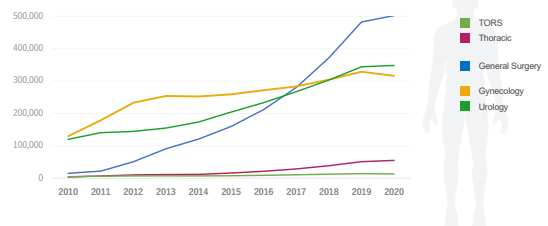


図 2

Key words : History of Robot-Assisted Surgery, da Vinci System, New Models

### はじめに

日本において本格的にてロボット支援下手術が始まったのは10年前の2012年である。泌尿器科で前立腺癌に対して保険適応となり、今ではロボット支援下前立腺全摘術は泌尿器科でスタンダードな術式として確立している。ロボット支援下前立腺全摘術の成績は良好

で、勃起神経の温存、出血量の減少、入院期間短縮など開腹術と比較して、より低侵襲に治療を行うことが可能となった。手術操作では、拡大視野下で神経走行の確認や骨盤深部での自由度の高い鉗子操作が可能で、縫合結紮も容易にできることから、開腹術に代わる有用な術式と認識された。2018年からは泌尿器科だけでなく、外科と産婦人科の12種の疾患において保険適応となり全国の施設に普及しつつある。今までは、ロボット支援下手術機器と言えば、Intuitive 合同会社の da Vinci system を指していたが、最近では世界各国か

責任著者：梅村康太  
著者連絡先：梅村康太

Email: umemura-kota@toyohashi-mh.jp

(受付：2022年6月27日、採択：2022年7月27日)

ら独自のロボット支援下機器の開発が行われ、実際に臨床導入されている。本稿では低侵襲手術に関するロボット支援下機器の成り立ちから、世界の最新の機器開発の動向などを解説する。

### 腹腔鏡用カメラフォルダー

腹腔鏡下手術に関するロボット支援下機器の開発の歴史<sup>1) 2)</sup>では、1993年Yulin WangがComputer Motion社 (Santa Barbara, CA, USA) を設立、腹腔鏡カメラフォルダーであるAutomated Endoscopic System for Optimal Positioning 1000 (AESOP 1000) を開発<sup>3)</sup>が第一歩である。1994年米国FDAに承認され、外科手術に使用されるようになった。1996年にAESOP 2000で音声制御機能を追加し、1998年にAESOP 3000<sup>4) 5) 6) 7)</sup>で人間の手を模倣する自由度を持つ機能を追加した。カメラフォルダーにより、ぶれずに安定した視野で手術が行える利点があり、音声コントロールによってカメラを前後左右操作することもでき、長時間の手術でも疲労することがなく、手術助手に代わる手段として使用された。このAESOPシステム (図3) により外科医が単独で腹腔鏡下手術を施行できるようになったことは画期的な出来事であった。実際腹腔鏡下胆のう摘出術、ヘルニア形成術、大腸切除術などの際にAESOPが使用された<sup>8) 9)</sup>。

### ZEUS system



図3 AESOPシステム

続いてWangは、ビデオカメラの遠隔操作だけでなく、術者の腕の動きを再現できるロボットを開発し、術者が操作するアームと手術器具を備えたZEUSシステム<sup>10)</sup>を誕生させた。ZEUSシステムではコンソールの執刀医がロボットを操作する、マスタースレイブ方式を用いられていた。3本のアームで構成され、それぞれが独立して手術台に取り付けられた。1本のAESOPアームと2本の4自由度の手術用アームを使用<sup>11)</sup>し、コンソールはビデオモニターとコンソールの2本の手術用アームを操作するハンドルで構成されていた (図4)。カメラはStorz 3Dイメージングシステム (Karl Storz Endoscopy, Santa Barbara, CA, USA) が使用された。対人体においては、1998年7月に米国オハイオ州Cleveland Clinicで、卵管吻合術の際に初めて使用された<sup>12)</sup>。2001年9月にはZEUSシステムを用いて、史上初の大西洋横断遠隔手術が行われた。光ファイバーケーブルを用いて接続し、米国のニューヨークで操作し、フランスのストラズブールで腹腔鏡下胆嚢摘出術が行われた<sup>13)</sup>。

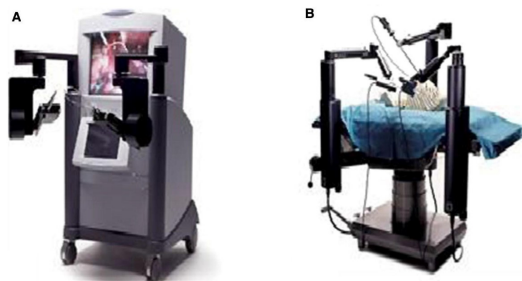


図4 ZEUSシステム

### Da Vinci system

da Vinciの始まりに関しては、米国の軍事産業が深く関係している。戦場での遠隔による手術能力を向上させるためにグリーン・テレプレゼンス手術システムが開発されたことがルーツとなっている。ロボットアームを搭載した装甲車 (MEDFAST) で戦場へ乗り込み、外科医は戦場から10~35km離れた安全な距離のモバイル先進外科病院 (MASH)





図5 da Vinci Xi

内のコンソールで操作を行うことが目標であった。1994年ジョン・バウワックス博士がMASHとMEDFAST車両を無線マイクロ波で接続し、生体外の豚の腸管吻合を行ったことが、最初の遠隔手術である。1995年外科医のFreiderick H.Mollがテレプレゼンス手術システムのライセンスを取得して、米国Intuitive Surgical社 (Sunnyvale, CA, USA) を設立し、da Vinci システムの開発が進んだ<sup>14)</sup>。

daVinci システムはマスタースレイブ型のロボット装置であり、コンソール内の両眼内視鏡ビジョンで、3D視野で操作が可能あり、操作する鉗子は7つの自由度と2つの軸回転で、人間の手首を模倣しており、外科手術に使用できる有効なプラットフォームである。1997年にベルギーのブリュッセルでJacques HimpensとGuy Cardireによりda Vinciによる胆嚢摘出術<sup>15)</sup>が行われ、米国では2000年にda Vinci Standard がFDAの承認を得て、da Vinciによる前立腺切除術が行われ、泌尿器領域や子宮摘出術など婦人科領域で広まった<sup>16)</sup>  
<sup>17) 18)</sup>。

#### 合併とシステム統合

2003年にComputer Motion社はIntuitive Surgical社に吸収合併された。ロボット手術システムの開発における両社の努力を結集し、その技術の有効性を高めるために行われたものであり、その後ZEUSの開発は打ち切れ

た。以降da Vinciシステムが唯一のロボット支援下装置として世界中に普及することになり、米国では2006年da Vinci S、2009年da Vinci Si、2014年 da Vinci Xi (図5) がFDAに承認された。

#### 日本におけるロボット支援下機器の導入

日本では臨床試験として、da Vinci Standard が2000年3月に慶応義塾大学においてはじめて導入され、九州大学でも導入された。同時期にZEUSも九州大学、大阪大学、東北大学で導入され臨床応用された。da Vinci と ZEUSの比較試験では、手術時間、出血量、操作性など da Vinciの法が優れていたとの報告 (Y. Kakeji, K. Konishi, S. Leiri, et al. Robotic laparoscopic distal gastrectomy: a comparison of the da Vinci and Zeus systems. Int J Med Robot. 2006 Dec;2 (4) :299-304) もあるが、いずれも高コストやロボット手術の優位性を示すエビデンスに乏しかったため、日本厚生省の認可をうけることはなかった。その後、2006年に東京医科大学にda Vinci Sが導入され、泌尿器科におけるロボット支援下前立腺全摘術が本格的に始まり<sup>19)</sup>、2009年に医療機器として承認された。翌2010年にはロボット支援下前立腺全摘術の先進医療が始まり、2012年には当該手術が、ロボット支援下手術として日本初の保険収載となり、泌尿器科領域で全国に急速に拡大した。

婦人科においては、2009年に東京医科大学でロボット支援下子宮全摘術が初めて行われた<sup>20) 21)</sup>。以降、2012年にda Vinci Si、2015年da Vinci Xiが薬事承認を受けるに至った。2016年4月からは「内視鏡下手術用ロボットを用いた腹腔鏡下広汎子宮全摘術」の技術名にて先進医療Bの承認を経て、2019年7月に100例の登録目標数に達した。現在、2024年度の保険収載に向けてデータ解析中である。2018年には、泌尿器科だけではなく、外科、婦人科領域の12術式において保険適応となり、各領域で次第に普及しつつある。

### 子宮体癌に対するロボット支援下手術 日本・米国・デンマークにおける比較

日本では子宮体癌1A期に対する手術療法に関して2018年度にロボット支援下手術が保険適応となり、次第に増加している。2017年～2019年日本婦人科腫瘍委員会患者年報によると、2017年度は子宮体癌1A期6,300例中、開腹術4103例、腹腔鏡下手術2049例、2018年度は6272例中、開腹術3618例、腹腔鏡下手術2367例、ロボット支援下手術297例、2019年度は7038例中、開腹術3747例、腹腔鏡下手術2512例、ロボット支援下手術779例であった(図6)。日本では、子宮体癌に対して保険適応となったが、施設基準や術者基準もあるため、ある程度限定された施設で行われているのが実情であり、下記の米国やデンマークのようにロボット支援下手術症例が開腹術や腹腔鏡下手術に代わって、急速に増加するか不透明である。

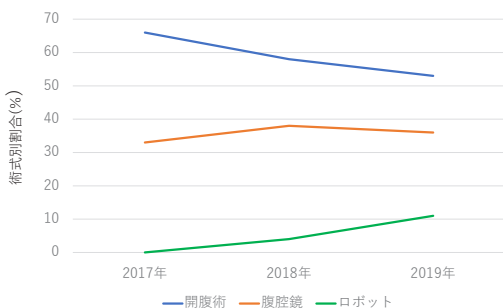


図6 日本

米国において子宮体癌に対するロボット支援下手術の割合は急増し、図のように、2008年の9.48%から2015年には56.8% (図7) になっている<sup>22)</sup>。また、ロボット支援下手術は高コストといわれているが、早期退院が可能であり、術中術後の合併症の割合も低いため、周術期30日以内にかかる総費用は開腹術と比較しても同程度か低く抑えられている。また、近年ロボット支援下手術に関して入院から外来での手術に移行しつつあり、平均入院期間は1.5日であり、結果1例あたり2500ドルの節約につながり、外来子宮摘出術後の30日以内の再入院率及び合併症率は2%で安定していたと報告<sup>23)</sup>している。

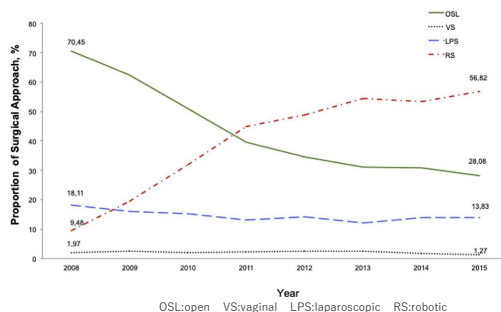


図7 米国

次にデンマークにおける手術の状況を述べる。デンマークでは以前は28か所で子宮体癌に対する治療を行っていたが、現在では6か所のがんセンターに集約化されて手術が行われている。国内でプロスペクティブに取得されたデータに基づく登録研究として、2005年から2015年度までに行われた子宮体癌I期またはII期症例に対する外科的治療について検討しており、手術様式は開腹術、腹腔鏡下手術、ロボット支援下手術に分類された。図8からわかるように、近年では低侵襲手術の割合が増え、開腹術からロボット支援下手術への移行がみられている。ロボット支援下手術の導入以降、重症合併症の発生も減少している<sup>24) 25)</sup>と報告している。通常、腹腔鏡下手術も増加しているが、ロボット支援下手術程の増加率ではなく、理由として癌手術の複雑さによるラーニングカーブに関係している<sup>26) 27) 28)</sup>。治療施設の集約化に関しても、その施設への

患者が多くなり、がん治療のための複雑な外科手術の専門性を高めるための最適な条件が整うため、治療成績の向上や合併症の減少につながったとされている<sup>29)</sup>。日本では、医療の平等性や国民皆保険で、全国どこの地域でも同じような治療を受けられるが、実際には数多くの症例を経験している施設のほうが治療成績は良好であり、合併症も少ない傾向にあるため、癌などの専門性が高い手術に関しては、今後集約化する必要性があると考えられる。

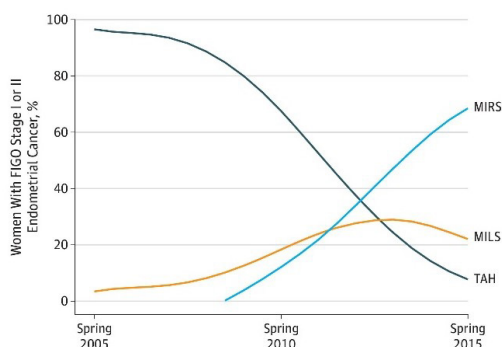


図8 デンマーク

FIGO indicates International Federation of Obstetrics and Gynecology;

MILS, minimally invasive laparoscopic surgery; MIRS, minimally invasive robotic surgery; and TAH, total abdominal hysterectomy.

### 国内外の新しいロボット支援下手術機器の開発「hinotori」

2013年産業用ロボット分野が得意な川崎重工株式会社と検査用医療機器のシスメックス株式会社が共同出資し、株式会社メディカロイドが設立された。2015年度より神戸大学泌尿器科が開発チームに加わり、2020年8月国内初の内視鏡手術支援ロボット「hinotori」が承認(図9)された。hinotoriはda Vinciと同様のオペレーションユニット、サージョンコックピット、ビジョンユニットの3ユニットから構成される<sup>30)</sup>。操作機能の特徴は、触覚機能を有することや操作鉗子の先端がda Vinciの7軸を上回る8軸を有し、より円滑な手術操作ができる。価格はda Vinciと比較して低価格である。欠点としては、2022年現在泌尿器科領域のみの承認であることや、使用できる鉗子の種類が少ないことであるが、今

後婦人科や外科領域での承認や鉗子の種類も増えれば、導入する施設も増加すると考えられる。神戸大学泌尿器科では、2020年12月に前立腺がんに対する手術を施行開始<sup>31)</sup>しており、2022年現在では全国で20数台導入されている。

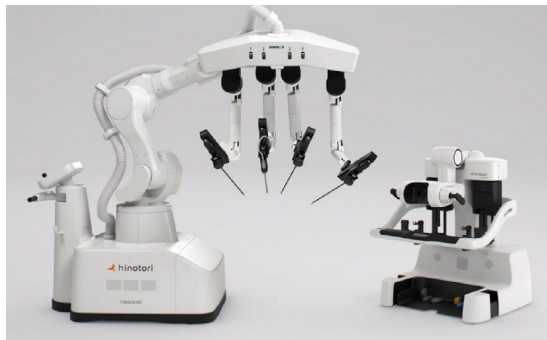


図9 hinotori

### 「Senhance」

Senhance ロボットシステム (TransEnterix Surgical INC. Morrisville, NC, USA) は2012年に新しい遠隔手術のコンセプトで報告<sup>32)</sup>され、ドライラボでテストされた。触覚機能を有し、カメラはアイセンシングコントロールで操作することが可能である。2014年欧州で承認され、婦人科における146例の手術成功経験が報告<sup>33)</sup>された。2017年10月米国FDAの承認を得て、日本では2019年5月に薬事承認され、7月には98種類の腹腔鏡下手術で保険収載された。Senhance (図10) はda Vinciと異なり、アームの先端部分が一体化しておらず、使用数鉗子の多くが使用回数制限なく再利用可能であること、ポートも通常使用している腹腔鏡下手術のものをそのまま使用できることから、コストの軽減が期待できる。鉗子操作は通常感覚で行うことが可能のた

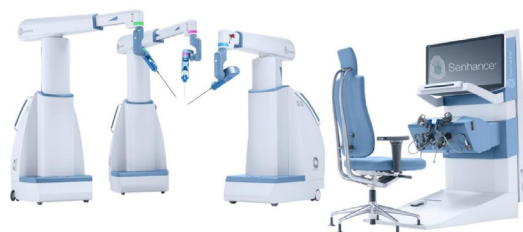

図10 Senhance

め、新たに特殊な鉗子操作を習得する必要がないことが有利な点である。欠点としては、通常の鉗子を利用することから、鉗子の先が曲がることはなく、自由度が低くなる点であるが、欧米では屈曲できる鉗子が臨床応用されており今後期待される。

### 「Avatera」

2011年に設立されたドイツ初のロボット支援下メーカーである Avatera robotic system (ARS) (Avatermedical, jene, Germany) は、術者用のコンソールと4本のロボットアームを搭載したロボットカートの2つのコンポーネントシステムで、ほとんどの手術室で導入可能(図11)である。フルHD解像度のカメラを搭載し、5mm系の多関節型鉗子と7自由度の可動域を備えている。使用する鉗子はバイポーラエネルギーだけで動作する完全なディスプレイ機器を使用している。使い捨てのため、二次汚染の心配がない。コンソールでは、外科医の耳と口が覆われていないため、手術中に外科医と手術チームの協力が妨げられない。現在ドイツ国内で臨床試験が行われている。本体など初期費用は100～150万ドル前後に設定される予定で da Vinci や他のロボット支援機器よりも安価に購入でき、まだ da Vinci の導入が少ないアジア、アフリカ、南アメリカなどにも参入を考えていとされる<sup>34)</sup>。

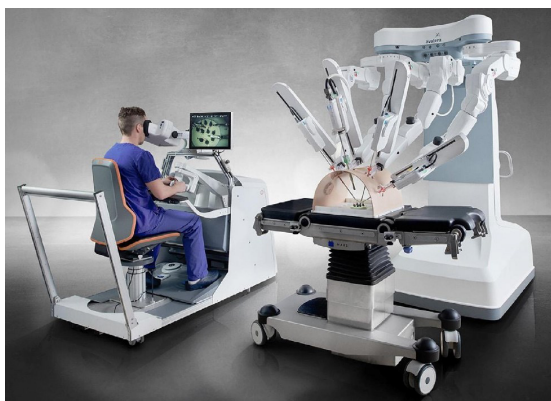

図11 Avatera robotic system

### 「Versius」

Versius surgical system (CMR Surgical,

Cambridge, UK) は7つの自由度を持つ鉗子操作が可能で、コンソールはオープンデザインで、フットペダルは使用せず、すべてハンドグリップで操作が可能(図12)となっている。患者ベットサイドには、外科医が立って、3つのモジュラーベッドサイドユニットを持つ。2019年3月にEU連合の安全基準条件(CEマーク)を取得し、以降、外科医による胆嚢全摘術、虫垂切除術、婦人科医による子宮全摘術などが安全に行われている<sup>35)</sup>。

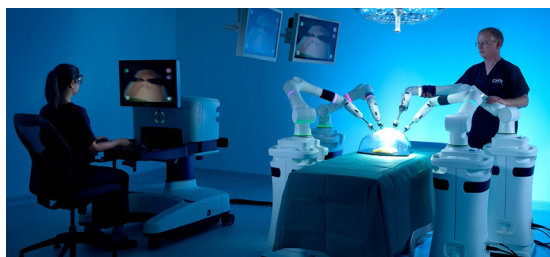


図12 Versius surgical system

### 「REVO-1」

韓国のMeere社(Hwaseong, Gyeonggi-do Province, South Korea) は、2010年からロボットシステムの開発を開始して、2015年にMSR-5000REVO-1を開発(図13)し、2017年8月に韓国のFDAの承認を得ている<sup>36)</sup>。このシステムは、da Vinciシステムに似たマスタースレーブシステムであり、豚モデルでの卵管再建術、胆嚢摘出術などの使用が報告されている<sup>37)</sup>。使用する鉗子は20回再使用が可能であり、触覚機能も搭載されているが、鉗子の可動域は da Vinci に劣るとされている<sup>38)</sup>。

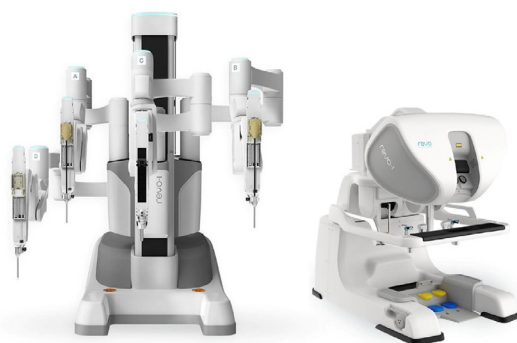


図13 MSR-5000REVO-1

## 最後に

この4半世紀の間にロボット支援下手術は da Vinci System と中心に、世界的に普及してきた。2, 3 年前より日本をはじめ、ドイツ、イギリスなど各諸国で独自のロボット支援下機器の開発がすすみ実際に導入開始されている。日本においても様々な診療科でさらなる保険適応拡大が見込まれており、ロボット支

援下手術新時代が到来となる。今後、各メーカーが競合することで低価格、高品質の機器が発売され、アジアやアフリカ諸国や世界どの地域においてもロボット支援下手術が導入されると予想される。我々は、いろいろなロボット支援下機器を上手く使用して、さらに安全で低侵襲な手術ができるように心がける必要があると考える。

## 文献

1. Satyam K, Sanket C, Rafael C, et al. History of robotic surgery. J robotic Surg 2010; 4:141-147
2. Tiago L, Oly C. 30 years of robotic surgery. World J Surg 2016; 40: 2550-2557
3. Unger SW, Unger HM, Bass RT. AESOP robotic arm. Surg Endosc 1994; 8: 1131
4. Sackier JM, Wang Y. Robotically assisted laparoscopic surgery: from concept to development. Surg Endosc 1994; 8: 63-66
5. Jacobs LK, Shayani V, Sackier JM. Determination of the learning curve of the AESOP robot. Surg Endosc 1997; 11: 54-55
6. Johanet H. Voice-controlled robot: new surgical aide? Thoughts of a user. Ann Chir 1998; 52: 918-921
7. Allaf ME, Jackman SV, Schulam PG, et al. Laparoscopic visual field: voice vs foot pedal interfaces for control of the AESOP robot. Surg Endosc 1998; 12: 1415-1418
8. Ewing DR, Pigazzi A, Wang Y et al. Robots in the operating room: the history. Semin Laparosc Surg 2004; 11: 63-71
9. Baea I, Schultz C, Grzybowski L et al. Voice-controlled robotic arm in laparoscopic surgery. Croat Med J 1999; 40 (3) : 409-412
10. Satava RM. Robotic surgery: from past to future: a personal journey. Surg Clin North Am 2003; 83: 1491-1500
11. Rininsland HH. Basics of robotics and manipulators in endoscopic surgery. Endosc Surg 1993; 1: 154-159
12. Falcone T, Goldberg J, Garcia-Ruiz A et al. Full robotic for laparoscopic tubal anastomosis : a case report. J Laparoendosc Adv Surg Tech AS 1999; 9: 107-113
13. Marescaux J, Leroy J, Gagner M et al. Transatlantic robot-assisted telesurgery. Nature 2001; 413 (6854) : 379-380
14. Satava RM. Surgical robotics: a personal historical perspective. Surg Laparosc Endosc Percutan Tech 2002; 12 (1) : 6-16
15. Himpens J, Leman G, Cadiere GB. Telesurgical laparoscopic cholecystectomy. Surg Endosc 1998; 12 (8) : 1091
16. Binder J, Kramer W. Robotically-assisted laparoscopic radical prostatectomy. BJU Int 2001; 84 (4) : 408-410
17. Ficarra F, Cavalleri S, Novara G et al. Evidence from robot-assisted laparoscopic radical prostatectomy: a systematic review. Eur Urol 2007; 51: 45-46
18. Rosero EB, Kho KA, Joshi GP et al. Comparison of robotic and Laparoscopic hysterectomy for benign disease. Obstet Gynecol 2013; 122 (4) : 778-786
19. Yoshioka K, Hatano T, Nakagami Y, et al. Robotic-assisted laparoscopic radical prostatectomy; initial 15 cases in Japan. J Robot Surg 2008 2 (2) : 85-88
20. 井坂恵一。婦人科がんと Robotic surgery。産と婦 2010; 77: 1050-1055
21. 井坂恵一、佐々木徹、西洋孝ら。ロボット支援下手術システム「ダ・ヴィンチ」の婦人科への導入。東京医科大学雑誌 2011; 69 (4) : 9-12

22. Jvan CA, Chao S, Francesco M, et al. Implementing robotic surgery for uterine cancer in the United States: Better outcomes without increased cost: *Gynecol Oncol* 2020; 156: 451-458
23. Serena A, Yanli Li, Chao S. et al. The shift from inpatient to outpatient hysterectomy for endometrial cancer in the United States: trends, enabling factors, cost, and safety. *Int J Gynecol Cancer* 2021; 31 (5) : 686-693.
24. Janda M, Gebiski V, Brand A, et al. Quality of the life after total laparoscopic hysterectomy versus total abdominal hysterectomy for the stage I endometrial cancer (LACE) : a randomized trial. *Lancet Oncol* 2010; 11 (8) : 772-780
25. Walker JL, Piedmonte MR, Spirtos NM, et al. Laparoscopy compared with laparotomy for comprehensive surgical staging of uterine cancer: Gynecologic Oncology Group Study LAP2. *J Clin Oncol* 2009; 27 (32) : 5331-5336
26. Wright JD, Burke WM, Tegas AI, et al. Comparative effectiveness of minimally invasive hysterectomy for endometrial cancer. *J Clin Oncol* 2016; 34 (10) : 1087-1096
27. Fader AN, Java J, Tenney M, et al. Impact of histology and surgical approach on survival among women with early-stage, high-grade uterine cancer: an NRG Oncology/Gynecologic Oncology Group ancillary analysis. *Gynecol Oncol* 2016; 143 (3) : 460-465
28. Seamon LG, Fowler JM, Richardson DL, et al. A detailed analysis of the learning curve: robotic hysterectomy and pelvic-aortic lymphadenectomy for endometrial cancer. *Gynecol Oncol* 2009; 114 (2) : 162-167
29. Bergstrom J, Aloisi A, Ambruster S. et al. Minimally invasive hysterectomy surgery rates for endometrial cancer performed at National Comprehensive Cancer Network (NCCN) centers. *Gynecol Oncol* 2018; 148 (3) : 480-484
30. 日向信之、運天記代子、藤澤正人。日本製手術支援ロボット「hinotori」の医療機器承認 *Pharma Medica* 2021; 39 (4) : 13-17
31. 日向信之、藤澤正人。新しい手術支援ロボットシステム「hinotori」について *泌尿器外科* 2021; 34 (4) : 393-399
32. Gidaro S, BUsarini M, Ruiz E et al. Telelap Aif-X: a novel telesurgical system for the 21st century. *Surg Technol Int* 2012; 22:20-25
33. Stark M, Pomati S, D' Ambrosio A et al. A new telesurgical platform-preliminary clinical results. *Minim Invasive Thee Allied Technol* 2015; 24: 31-36)
34. Evangelos Liatsikos, Arman Tsaturyan, Iason Kyriazis: Market potentials of robotic systems in medical science: analysis of the Avatera robotic system; *World J of Urology* 2022; 40: 283-289
35. Dhananjay Kelkar, Mahindra A. Borse, Girish P. Godbole; Interim safety analysis of the first-in-human clinical trial of the Versius surgical system, a new robot-assisted device for use in minimal access surgery. *Surgical Endoscopy* 2021; 35:5 193-5202
36. Lim JH, Lee WJ, Park DW, et al. Robotic cholecystectomy using Revo-I Model MSR-5000, the newly developed Korean robotic surgical system: a preclinical study. *Surg Endosc* 2017; 31 (8) : 3391-3397
37. Kim DK, Park DW, Rha KH. Robotic-assisted partial nephrectomy with the REVO-I robot platform in porcine models. *Eur Urol* 2016; 69 (3) : 541-542
38. Abdel Raheem A, Troya IS, Kim DK, et al. Robot-assisted Fallopian tube transection and anastomosis using the new REVO-1 robotic surgical system: feasibility in a chronic porcine model. *BJU Int* 2016; 118 (4) : 604-60

## 原 著

## 当科におけるロボット支援下子宮全摘術 (RALH) の 費用削減と工夫

岐阜市民病院 産婦人科

柴田万祐子、山本和重、平工由香、尹麗梅、桑山太郎、栗原万友香、相京晋輔、上村小雪

### Cost reduction and ingenuity of robot-assisted laparoscopic hysterectomy (RALH) in our department

Mayuko SHIBATA, Kazushige YAMAMOTO, Yuka HIRAKU, Limei YIN, Taro KUWAYAMA, Mayuka KUWABARA, Shinsuke AIKYO, Koyuki UEMURA

Department of Obstetrics and Gynecology, Gifu Municipal Hospital

## 【概要】

当科では2020年8月より、ロボット支援下子宮全摘術(RALH)を導入し2022年5月までに46症例を経験した。ロボット支援下手術導入時は、安全に手術が実施できることを優先し、ベッセルシーラーシステム (INTUITIVE) や Mega SutureCut ニードルドライバ8mm Xi (INTUITIVE) などを使用していたが、鉗子本数が多くなることによって手術機材費用が高くなることが問題となってきたため、ロボット手術機材の費用削減に取り組んだ。当科で実施している腹腔鏡下子宮全摘術 (TLH) と RALH の費用を比較したところ、RALH 導入当初は RALH の方が TLH よりも定価で6万6千円程度費用が高くなっていたが、現在は RALH の方が TLH よりも費用はかかるものの、定価で差額4千円程度のところまで費用削減することができた。当科が行ってきた費用削減の方法や術式の工夫について報告する。

Keywords : Cost reduction, robot-assisted laparoscopic hysterectomy,

## 【緒言】

婦人科良性疾患に対するロボット支援下手術が2018年4月に保険収載されてから数年が経過し、ロボット支援下子宮全摘術 (Robot-assisted laparoscopic hysterectomy ;RALH) を導入する施設も増加していくことが予想される<sup>1)</sup>。当科では2020年8月より RALH を開始したが、腹腔鏡下子宮全摘術 (Total laparoscopic hysterectomy ;TLH) と比較し、費用がかかることがデメリットとなっていた。手術を安全に実施しながら手術費用を削減す

るために、RALH と TLH で使用している機材の費用について調べ安価な製品に変更できるものは変更し、RALH で使用する鉗子の種類を変更することで費用削減を行った。当科で実施した費用削減の取り組みと、術式の工夫について報告する。

## 【方法】

当科で実施している TLH で使用する手術機材の定価と、RALH で使用する手術機材の定価を調査した。ディスプレイの製品については定価を調べ、リユース可能な製品については、購入する際の定価を推奨使用回数で割って、1回あたりの使用費用として計算した。当科では TLH と RALH で使用する縫合糸は同じであるため、縫合糸の費用は含めてい

責任著者：山本和重

著者連絡先：柴田万祐子

Email: vn\_nv\_mayumayu@hotmail.com

(受付：2022年5月9日、採択：2022年8月1日)

ない。また、当院ではda Vinci Xiを使用している。

当科で実施しているTLHで使用する手術機材の金額を表1に示した。当科では以前よりTLHの手術費用についても削減をしており、第一穿刺で使用するトロッカーは5mmエンドパス®XCELブレードレストロッカー (ETHICON) を使用しているが、その他の5mmトロッカーは安価な5mm E・Zトロッカー ショート・シングル・活栓付 (株式会社八光) と5mm E・Zトロッカー ショート・ツイン・ガスポート (株式会社八光) を使用している。腔パイプは、自作パイプを滅菌し再利用している。この自作腔パイプの使用については当院倫理審査委員会の承認を得ている。剥離把持鉗子有窓 (KARL STORZ) や剥離把持鉗子ロングカーブジョウ (KARL STORZ) は推奨使用回数が30回であったため、購入する際の定価を30で割り1回あたりの使用金額とした。リユース可能なエラゴン

バイポーラメリーランド把持剥離鉗子 (株式会社メディカルリーダーズ) とKARL STORZ ニードルホルダー (KARL STORZ) に推奨使用回数はなく耐用年数が1年となっている。当院には、腹腔鏡の鉗子セットが6セットあり、付属器の手術を含むすべての腹腔鏡下手術の際に準備しているが、バイポーラやニードルホルダーを使用しない手術もあることや、剥離把持鉗子の推奨使用回数が30回であったため、バイポーラとニードルホルダーについては本稿では暫定的に1年間の使用回数を30回とし、購入する際の定価を30で割り1回あたりの使用金額とした。KARL STORZ CLICKline 5mm剪刃 (KARL STORZ) は、推奨使用回数が30回もしくは耐用年数1年であったが、途中で切れが悪くなるがあったため本稿では使用回数を暫定的に20回とし、購入する際の定価を20で割り1回あたりの使用金額とした。これらのリユース可能な鉗子や剪刃については、使用回数が増えれば

表1 TLHで使用する手術機材と1回あたりの使用金額の定価

TLH手術機材		1回あたりの使用金額の定価 (円)
鉗子類	LigaSure™Blunt Tip (コヴィディエンジャパン)	88000
	エラゴンバイポーラ メリーランド把持剥離鉗子 (メディカルリーダーズ)	7667
	KARL STORZ ニードルホルダー (KARL STORZ)	8334
	KARL STORZ CLICKline 5mm剪刃 (KARL STORZ)	9850
	剥離把持鉗子有窓 (扁平) 2本 (KARL STORZ)	12932
	剥離把持鉗子ロングカーブジョウ (メリーランド) 2本 (KARL STORZ)	12932
洗浄吸引	PROBE PLUS II (ETHICON)	20000
	エンドパス® サージェリー プロープ (ETHICON)	12000
気腹関連	ネビューラ用気腹チューブセット (AMCO)	6000
	ラパロ用吸引チューブ (AMCO)	3000
	TAPチューブセット (AMCO)	3000
トロッカー	5mmエンドパス®XCELブレードレス トロッカー (ETHICON)	12500
	5mm E・Zトロッカー ショート・シングル・活栓付 (八光)	3500
	5mm E・Zトロッカー ショート・ツイン・ガスポート (八光)	4400
ドレープ	手術用ドレープ (布製)	2320 (滅菌代)
その他	子宮マニピュレーター トータル9cm (ATOM MEDICAL)	21600
合計		228035



1回あたりの使用金額は下がることとなる。表1に示したTLH実施時の手術機材合計金額は定価で22万8,035円であることが分かった。次に、当科でロボット支援下子宮全摘術（RALH）を開始した際に使用していた手術機材の金額を表2に示した。RALH導入時は、da Vinci Xi用8mmポート4孔と助手ポートにエアシール（ConMed）12mmポートを使用していた。da Vinci Xiの2番アームにカメラを挿入し、1番アームにフェネストレイテッドバイポーラ（INTUITIVE）、3番アームにモノポーラカーブドシザーズ8mm Xi（INTUITIVE）、4番アームにベッセルシーラーシステム（INTUITIVE）で手術開始し、縫合時は3番アームをMega SutureCutニードルドライバ8mm Xi（INTUITIVE）に入れ替えていた。RALHでは、洗浄吸引は助手ポートより実施しており、プレミアム吸引洗浄管（HEIWA）を使用している。この吸引洗浄管

の推奨使用回数は30回であったため、購入する際の定価を30で割り1回あたりの使用金額とした。RALH開始時の手術機材合計金額は定価で29万4,302円となり、TLHと比較すると、RALHの方が定価で6万6,267円費用がかかることが分かった。このままの状態でもRALHを継続していくことは困難と考え、手術機材の費用を削減することとした。

### 【結果】

まずは気腹システムを腹腔鏡と同じ仕様に変更できないかと考えた。エアシール12mm（ConMed）とトライルーメン フィルターチューブセット（ConMed）による気腹排煙システムは2万9,500円と高額であるため、TLH実施時に使用している気腹装置であるネビュラーI（AMCO）をRALHでも使用することとした。気腹装置を変更したことによるトラブルはなかったため、助手ポートを

表2 RALH導入時に使用していた手術機材と1回あたりの使用金額の定価

RALH手術機材（初期）		1回あたりの使用金額の定価（円）
鉗子関連	フェネストレイテッドバイポーラ（INTUITIVE）	28000
	ベッセルシーラーシステム（INTUITIVE）	59250
	モノポーラカーブドシザーズ8mm Xi（INTUITIVE）	38800
	チップカバーアクセサリ（INTUITIVE）	2800
	Mega SutureCutニードルドライバ8mm Xi（INTUITIVE）	22667
	剥離把持鉗子有窓（扁平）1本	6466
	剥離把持鉗子ロングカーブジョウ（メリーランド）1本	6466
洗浄吸引	プレミアム吸引洗浄管(HEIWA)	6333
気腹関連	トライルーメン フィルターチューブセット（ConMed）	13500
トロッカー関連	エアシール12mm（ConMed）	16000
	オブチュレータ 8mm Xi（INTUITIVE）	4250
	カニューラシール5-8mm Xi×4（INTUITIVE）	10200
ドレープ	レギンスカバー(ホギメディカル)	2020
	ロボットドレープ（翼大）（MEDLINE）	5600
	インストゥルメントドレープ×4（INTUITIVE）	29400
	カラムドレープ（INTUITIVE）	2550
その他	子宮マニピュレーター トータル9cm（ATOM MEDICAL）	21600
	ドクターフォグ（内視鏡曇り止め）（AMCO）	1900
	ピンクパッド（アダチ）	16500
合計		294302

エアシール12mmから5mm E・Zトロッカーショート・シングル・活栓付(八光)に変更することができた。当科ではTLHの際にも5mm E・Zトロッカーを使用しており、針を腹腔内へ搬入する際は5mmトロッカーを抜去し鉗子で針から5cm程度離れた部位の糸を把持し鏡視下で針を搬入している。RALHでも針を腹腔内へ搬入する際は同様の手順で実施している。針を体外へ搬出する際は、助手ポートから鉗子を挿入し、針から5cm離れた部位の糸を把持し、鏡視下でトロッカーを抜去してから針を抜去している。ネビュラーIで使用するネビュラー用気腹チューブセット(AMCO)とラパロ用吸引チューブ(AMCO)とTAPチューブセット(AMCO)の定価合計は1万2,000円となり、トロッカー変更の差額と合わせると1万4,000円の使用削減となった。(表3)ネビュラーIで使用する気腹チューブ・吸引チューブ・TAPチューブはディスプレイ

の製品である。

次にRALHで使用する鉗子の種類を変更することとした。縫合時のみ使用するMega SutureCutニードルドライバを削減するために、他の鉗子での縫合を試みた。当科ではRALHとTLHは同じ術式で実施しており、子宮動静脈を含めた子宮傍結合織の結紮時と腔断端縫合時にVICRYL CT-1(ETICON)を使用し、腹膜縫合に2-0VICRYL CT-1(ETICON)を使用している。ベッセルシーラーとフェネストレイテッドバイポーラでの腔断端縫合を試したが、ベッセルシーラーは把持力が弱いことに加え鉗子先端の屈曲角度が60度と可動域が狭く、穿刺しようとしても針が回転してしまい思うような角度で運針できなかった。フェネストレイテッドバイポーラは、屈曲角度は90度で把持力は中のため、針を把持し、運針、縫合はできるものの、ベッセルシーラーで腔断端の把持をするも、把持力が

表3 現在RALHで使用している手術機材の1回あたりの使用金額の定価と、削減できた金額

RALH手術機材 (現在)		1回あたりの使用金額の定価(円)	費用削減できた金額(円)
鉗子関連	モノポーラカーブドシザーズ8mm Xi (INTUITIVE)	38800	
	チップカバーアクセサリ (INTUITIVE)	2800	
	フォースバイポーラ×2 (INTUITIVE)	63334	46583
	剥離把持鉗子有窓(扁平) 1本	6466	
	剥離把持鉗子ロングカーブジョウ(メリーランド) 1本	6466	
洗浄吸引	プレミアム吸引洗浄管(HEIWA)	6333	
気腹関連	ネビュラー用気腹チューブセット(AMCO)	6000	1500
	ラパロ用吸引チューブ(AMCO)	3000	
	TAPチューブセット(AMCO)	3000	
トロッカー関連	5mm E・Zトロッカー ショート・シングル・活栓付(八光)	3500	12500
	オブチュレータ 8mm Xi (INTUITIVE)	4250	
	カニューラシール5-8mm Xi×4 (INTUITIVE)	10200	
ドレープ	レギンスカバー(ホギメディカル)	2020	
	ロボットドレープ(翼大)(MEDLINE)	5600	
	インストゥルメントドレープ×4 (INTUITIVE)	29400	
	カラムドレープ (INTUITIVE)	2550	
その他	子宮マニピュレーター トータル9cm (ATOM MEDICAL)	21600	
	ドクターフォグ使用中	0	1900
	ピンクパッド(アダチ)	16500	
合計		231819	62483

弱く滑脱し、助手のサポートが必要であった。これでは、縫合に時間を要するため、コスト削減も兼ねベッセルシーラーの代わりにフェネストレイテッドバイポーラを採用し、フェネストレイテッドバイポーラ2本体制とした。フェネストレイテッドバイポーラの難点は、縫合結紮はできるものの把持力がそれほど強くないということであった。その後、ストロンググリップモードのあるフォースバイポーラが発売され、2021年7月よりフォースバイポーラでの縫合を試すこととした。フォースバイポーラは屈曲角度が70度で把持力は中であるが、ストロンググリップモードを使用することで把持力を強にすることができる。針を把持してから黄色のフットペダルを踏むことでストロンググリップモードとなり、ニードルドライバと同じ把持力で針を把持することができるため縫合が可能となった。糸を結紮する際にもフォースバイポーラをストロンググリップモードにすることで、糸がすべることなくしっかりと結紮できた。フォースバイポーラは屈曲角度が70度であり、ニードルドライバの90度よりも可動域が狭いため最初はトレーニングが必要であるが、慣れればニードルドライバ使用時とほぼ同等の速さで運針・縫合・結紮が可能である。当科で使用した鉗子の屈曲角度と把持力を表4に示した。しばらくフォースバイポーラとフェネストレイテッドバイポーラを使用していたが、2022

年1月より右手でも左手でも縫合がより確実に可能となるように、フォースバイポーラを1番と4番より挿入する2本体制とし、3番にモノポーラカーブドシザーズ8mmを使用することとした。操作性を優先したため、フェネストレイテッドバイポーラより3,667円のコスト高になったが、それでも初期に使用していたベッセルシーラーとフェネストレイテッドバイポーラとMega SutureCutニードルドライバの鉗子3本に比し4万6,583円の費用削減となっている。

内視鏡曇り止めとして使用していたドクターフォグ(AMCO)の使用をやめ、TLHで使用している湯灌に切り替えた。湯灌に切り替えても、カメラは曇ることはなく特に支障がなかった。





これらの変更により削減できた費用は合計6万2,483円となり、定価で比較したRALHとTLHの価格の差は6万6,267円から3,784円まで小さくすることができた。

#### 【考察】

定価での比較ではRALHとTLHの差額は3,784円となったが、TLHで使用しているLigaSure™は超音波加算が請求できるため、保険点数上での実質負担額はRALHの方が3万3,784円高いことになる。

表2と表3には、トロッカーの内筒であるオブチュレータ 8mm Xi (INTUITIVE) や

表4 RALHで使用した鉗子の屈曲角度と把持力

製品名		屈曲角度	把持力
MegaStureCutニードルドライバ		90度	強
フェネストレイテッドバイポーラ		90度	中
フォースバイポーラ		70度	中～強（可変式）
ベッセルシーラーエクステンデッド		60度	中

トロッカーのヘッド部分であるカニユーラ シール5-8mm Xi (INTUITIVE)、 鋏鉗子に装着するチップカバーアクセサリ (INTUITIVE)、 Patient Cart用のインストゥルメントドレープと (INTUITIVE) カラムドレープ (INTUITIVE) の定価金額についても記載したが、これらINTUITIVE社の製品は代替品がなく、ディスプレイで高額であることを改めて認識した。Angerらは、ロボット支援下仙骨腔固定術 (Robot-assisted laparoscopic sacrocolpopexy ;RSC) と腹腔鏡下仙骨腔固定術 (Laparoscopic sacrocolpopexy ;LSC) との治療費を比較したところ、総費用はRSCで約8000ドル高くなると報告している<sup>2)</sup>。ロボット手術件数が多ければ1症例あたりの減価償却費を抑えることができ、入院期間を短縮することでさらに費用を抑えることができるとの報告もある<sup>3)</sup>。

当科ではRALHを実施する際の縫合糸として、1 VICRYL CT-1と2-0 VICRYL CT-1を使用しているが、フォースバイポラのストロンググリップモードを使用することで針を把持し運針することが可能である。小さな針を把持し運針することも可能であったため、現在当科ではロボット支援下仙骨腔固定術 (Robot-assisted laparoscopic sacrocolpopexy ;RSC) もRALHと同じ鉗子で手術を実施している。フォースバイポラで3-0テフデッサー II TR543D (河野製作所) を把持しメッシュを縫合固定することが可能であり、小さな針での繊細な縫合もある程度は可能であると思われる。

現在更なるコスト削減策として、通常頭低位20度であるところをBMI25未満かつ頭低位15度以下で手術可能と思われる症例でのピンクパッド1万6,500円の使用中止を試みている。

今回は、手術機材の費用を定価で比較検討したが、当院での納入価についても調べてみたところ、腹腔鏡機材は定価の70%程度の金額で納入できていたが、INTUITIVE社製のロボット機材は定価の93%程度での納入となっていた。INTUITIVE社が市場を独占している影響と思われるが、納入価での比較であれば、RALHの方がTLHよりも手術費用がかかるのが現状である。RALHとTLHの保険点数が同じである以上、RALHは病院経営上費用面において厳しいものがあり、通常の症例はTLHで実施し、ロボットの利点を生かせる難しい症例はRALHで実施するといった棲み分けが必要と考える<sup>4)</sup>。当科では①BMI28以上の肥満症例、②帝王切開既往のある症例や内膜症合併症例など癒着が予想される症例、③子宮頸部上皮内癌や子宮内膜増殖症などの前癌病変で筋膜外子宮全摘術が必要な症例、④子宮把持器挿入不可能な子宮頸部筋腫症例をRALHの対象と考えてTLHとの棲み分けを図っている。将来的には他社のロボットが発売されることにより納入価が低下することを期待したい<sup>5)</sup>。

利益相反：なし

## 【文献】

1. 井坂恵一。婦人科ロボット支援手術コンパクトマニュアル1. わが国の今後の展望。産科と婦人科 2020;87:245-248
2. Anger JT, Mueller ER, Tarnay C, et al. Robotic compared with laparoscopic sarcocolpopexy: A randomized controlled trial. *Obstet Gynecol* 2014;123:5-12
3. 佐々木ひと美、市野学、竹中政史、他。ロボット支援下仙骨腔固定術 (RASC) *Japanese Journal of Endourology* 2021;34:90-95
4. 井坂恵一。婦人科領域におけるロボット支援手術の現状。 *日本医事新報* 2018;49:23:46-49
5. 山形幸徳。ロボット支援手術の現状と将来の展望。 *臨床栄養* 2018;133:144-148

## 原 著

## ロボット支援下子宮全摘術のReduced port化の検討

藤田医科大学 岡崎医療センター 婦人科

安江 朗、小谷燦璃古、鳥居 裕、塚田和彦、廣田 穰

## Reduced port Technics for Robot assisted hysterectomy

Akira Yasue, Kiriko Kotani, Yutaka Torii, Kazuhiko Tsukada, Yutaka Hirota

Department of Gynecology, Fujita Health University, Okazaki Medical Center

## 【概要】

当施設は、ロボット支援手術以外の腹腔鏡手術ではMinimally access surgery (MAS) の観点から2孔式手術が標準術式である。一方、ロボット支援手術ではカメラポートと3本の操作ポートの計4本(施設によっては5本)の配置で行うのが一般的であり、今回はMASの観点からポートの数を減らすReduced port化-Reduced port Technics (RPT) について検討したので報告する。対象は、ロボット支援下子宮全摘術(Robot assisted hysterectomy: RAH群)60例と同時期に施行したRPTでのロボット支援下子宮全摘術(RPT群)20例とした。検討項目は両術式における総手術時間、手術開始からロボットドッキングまでの時間(配置時間)、ロボット操作開始から子宮摘出までの時間(操作時間)、子宮動脈縫合から腔壁・腹膜縫合までの合計時間(縫合時間)、腹腔内操作終了から創部閉鎖に要した時間(閉鎖時間)、出血量、子宮重量、炎症マーカーとして術後1、3日目のWBCおよびCRP値を後方視的に検討した。結果は総手術時間(分)と配置時間(分)はそれぞれRPT群が有意に短く、子宮重量はRAH群に有意に大きかった。その他の項目に差は認めなかった。適切な症例選択の下ではRPTは有用な術式であり、MASの観点からもその有用性が示唆された。

Keywords: Robot assisted laparoscopic surgery, total laparoscopic hysterectomy, minimally access surgery

## 【緒言】

我々は2011年から単孔式手術を、また2012年からはロボット支援下腹腔鏡手術(Robot assisted laparoscopic surgery: RALS)を開始している<sup>1,2)</sup>。現在RALSでは4ポートでの運用を、腹腔鏡手術では単孔式に1ポート追加した2孔式のminimally access surgery (MAS)を基本手技としている。MASの観点からRALSは、#1. 多孔式手術であること、#2. 一般

的な腹腔鏡手術のために整備された多くの鉗子類やエネルギーデバイスの流用ができない、#3. 即時の吸引洗浄ができない、#4. 高コストであることなどが問題として挙げられる。実際にRALSを行う際、3本のアームすべてを使用せず手術を完遂できそうな症例も少なくない。今回、比較的容易と思われる良性子宮疾患に対してRALSをReduced port化(Reduced port technics: RPT)した子宮全摘術を行い、従来行っている方法と比較しその有用性と経済性について検討したので報告する。

責任著者: 廣田 穰

著者連絡先: 安江 朗

Email: akira.yasue@sf.commu.jp

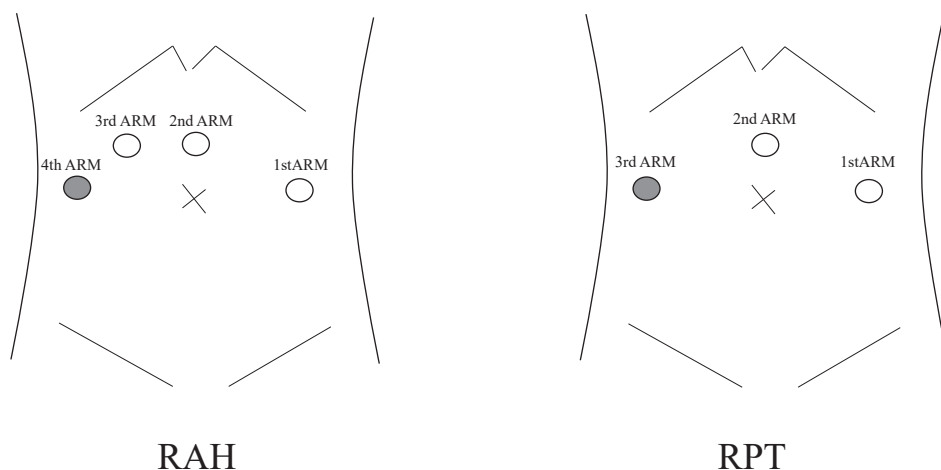
(受付: 2022年5月30日、採択: 2022年10月3日)

### 【対象と方法】

対象は、当施設での標準術式である4ポートでのロボット支援下子宮全摘術（Robot assisted hysterectomy：RAH群）60例と同時期に施行したRPTでのロボット支援下子宮全摘術（RPT群）20例である。両群に関して、以下の項目について後方視的に検討を行った（RAH群 vs RPT群）。検討項目は両術式における総手術時間、手術開始からロボットのドッキングまでの時間（配置時間）、ロボット操作開始から子宮摘出までの時間（操作時間）、子宮動脈縫合から腔壁・腹膜縫合までの合計時間（縫合時間）、腹腔内操作終了から創部閉鎖に要した時間（閉創時間）、出血量、子宮重量、炎症マーカーとして術後1、3日目のWBCおよびCRP値を後方視的に検討した。症例の選択は事前の内診所見やMRIを検討し、RPT群では子宮のサイズが岬角を超えるものや頸部筋腫症例は除外した。経済性に関しては各群の1症例にかかる消耗品の合計金額を定価（税別）で算出し、比較検討した。統計学的検討として、群間比較についてはMann-Whitney's U-testを行い、いずれの測定値も中央値（最小値 - 最大値）で表記し、 $p < 0.05$ を有意差ありと判定した。

手術支援ロボットはda Vinci Xiサージカルシステムを用いた。RAH群の標準的ポート配置は、臍部より頭側正中にダヴィンチ専用トロカールを挿入しカメラポート（2nd ARM）として使用する。同高の右側6cmの部位にダヴィンチ専用トロカールを挿入（3rd ARM）し組織の切離用に使用する。更に右側6cmの臍高部位に12mm径のトロカールを配置（4th ARM）し補助・牽引用の補助アームとして使用する。左側はカメラポートより8cm左側の臍高部位にダヴィンチ専用トロカールを設置（1st ARM）し止血・凝固用として使用した（図1）。12mm径トロカールには、ダヴィンチ専用トロカールを挿入して trocar in trocar<sup>3)-5)</sup>として、吸引洗浄操作や針の搬出搬入、腹腔鏡で用いるエナジーデバイスでの補助が必要な場面でアームより外しアシストを行う（図2）。RPT群のポート配置は、RAH群と同様の配置から3rd ARMの部分がなくしている。手術手技の困難性が生じた場合には3rd ARMの位置へトロカールを追加するようにしている。両術式ともにアシスタントポートは使用していない。RAH群で使用するインストゥルメント（da Vinci専用鉗子）は、組織の切離にモノポーラカーブドシザーズまたはメリーラン

- ダヴィンチ専用トロカール
- trocar in trocar



RAH：Robot assisted hysterectomy RPT：Reduced port hysterectomy

図1 RAHとRPTのポート配置




図2 trocar in trocar  
12mm径のトロカール内にda Vinci  
専用トロカールを挿入した状態

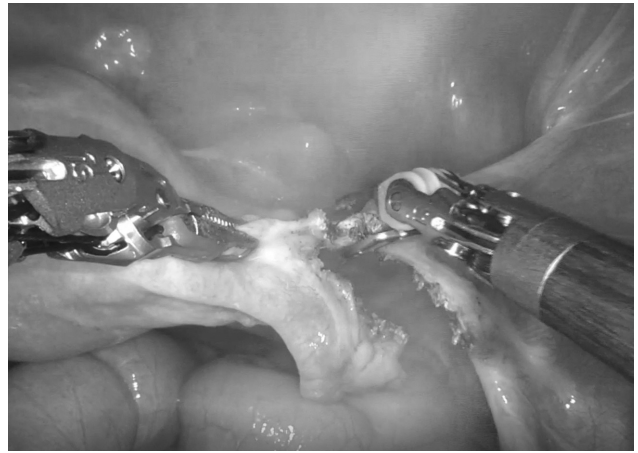

図4 ダブルバイポーラ  
バイポーラークットによる子宮上部支持靭帯の  
切離

RAH群

RPT群

止血・凝固用

組織の切離用


把持・牽引用

止血・凝固用

組織の切離用



フォースバイポーラ




メリーランド型  
バイポーラ



プログラスプ  
フォーセプス



フォースバイポーラ



メリーランド型  
バイポーラ



フェネストレイテッド  
バイポーラ




モノポーラークャーブド  
シザーズ

縫合用

縫合用



プログラスプ  
フォーセプス



Megaニードル  
ドライバー



フォースバイポーラ



Mega SutureCut  
ニードルドライバー

RAH : Robot assisted hysterectomy

RPT : Reduced port hysterectomy

図3 インストゥルメントの種類

ド型バイポーラ、止血・凝固にフェネストレイテッドバイポーラまたはフォースバイポーラ、把持・牽引用にプログラスプフォーセプス、縫合時にMegaニードルドライバーまたはMega Suture Cutニードルドライバーを用いた(図3)。RPT群は、組織の切離にメリーランド型バイポーラ、止血・凝固にフォースバイポーラ、縫合時にMega Suture Cutニードル

ドライバーの3つのインストゥルメントに限定している。メリーランド型バイポーラを用いるときは、ダブルバイポーラ<sup>6,7)</sup>としてVIO<sup>®</sup>(Erbe社)またはForceTriadTM(Covidien社)のジェネレーターに接続し、切開成分の強いバイポーラモードによるスパーク切離(バイポーラークット)を行っている(図4)。

## 【結果】

両群間の年齢、BMIなどの患者背景に差を認めなかった（表1）。手術成績は以下の結果となった（RAH群 vs RPT群）。総手術時間（分）と配置時間（分）はそれぞれ154（95-305）vs 124（107-146）、18.5（12-30）vs 12.4（8-17）とRPT群が有意に短かった。操作時間（分）と閉創時間（分）は、それぞれ42.5（21-155）vs 35（20-81）、12（8-14）vs 9（6-12）とRPT群で短い傾向を認めた。縫合時間（分）は、29.6（20-61）vs 31.9（16-51）と両群間に差を認めなかった。出血量（ml）は、39（5-550）vs 22（10-50）と両群間で差を認めなかった。子宮重量（g）は、275（69-696）vs 147（50-616）とRAH群が有意に大きかった（表2）。

手術侵襲評価としての炎症マーカーは、術

後1日目WBC（ $\times 10^3/\mu\text{l}$ ）9.75（6.2-14.4）vs 9.75（6.2-14.4）、術後3日目WBC（ $\times 10^3/\mu\text{l}$ ）5.65（3.3-9.1）vs 6.0（4.2-8.5）、術後1日目CRP（mg/dl）1.43（0.24-4.03）vs 1.17（0.02-3.15）、術後3日目CRP（mg/dl）1.76（0.11-7.31）vs 1.68（0.01-6.21）と両群間に差を認めなかった（表3）。周術期合併症はRAH群で後腹膜膿瘍を1例認めたがその他、腸管・尿路損傷や輸血を要する大量出血などの重篤な合併症は認めなかった。

1症例にかかるコストに関してはRAHの252,667円に対しRPTは、229,667円とアーム1本分のコスト削減ができ、通常行っている腹腔鏡下子宮全摘術（TLH：total laparoscopic hysterectomy）の225,400円に近い金額となった（表4）。

表1：患者背景

	RAH群	RPT群
年齢（歳）	46 (38-57)	48 (37-70)
身長（m）	1.55 (1.47-1.7)	1.56 (1.42-1.73)
BMI	22.4 (17.5-30.1)	22.8 (17.9-38.2)
開腹移行	なし	なし
周術期合併症	後腹膜膿瘍 1例	なし

RAH：Robot assisted hysterectomy      RPT：Reduced port hysterectomy

表2 RAH群とRPT群の手術成績

	RAH群	RPT群	P値
N（例）	60	20	
総手術時間（分）	154（95-305）	124（107-146）	0.01
配置時間（分）	18.5（12-30）	12.4（8-17）	0.03
操作時間（分）	42.5（21-155）	35（20-81）	0.07
縫合時間（分）	29.6（20-61）	31.9（16-51）	0.26
閉創時間（分）	12（8-14）	9（6-12）	0.17
出血量（ml）	39（5-550）	24（10-50）	0.21
子宮重量（g）	275（69-696）	147（50-616）	0.01

RAH：Robot assisted hysterectomy      RPT：Reduced port hysterectomy



表3：RAH群とRPT群の手術侵襲評価

	RAH群	RPT群	P値
N (例)	60	20	
術後1日目WBC ( $\times 10^3/\mu\text{L}$ )	9.75 (6.2-14.4)	10.1 (7.7-10.9)	0.41
術後3日目WBC ( $\times 10^3/\mu\text{L}$ )	5.65 (3.3-9.1)	6.0 (4.2-8.5)	0.43
術後1日目CRP (mg/dL)	1.43 (0.24-4.03)	1.17 (0.02-3.15)	0.17
術後3日目CRP (mg/dL)	1.76 (0.11-7.31)	1.68 (0.01-6.21)	0.45

RAH：Robot assisted hysterectomy

RPT：Reduced port hysterectomy

表4：1症例にかかる消耗品費用の比較

	TLH	RAH (4本のインストゥルメント使用)	RPT (3本のインストゥルメント使用)
定価 (税別)	225,400円	252,667円	229,667円

TLH：Total laparoscopic hysterectomy

RAH：Robot assisted hysterectomy

RPT：Reduced port hysterectomy

### 【考察】

当施設で行ったロボット支援下子宮全摘術をRAH群とRPT群に分けて手術成績を検討した結果、総手術時間・配置時間はRPT群で有意に短い結果となった。これはRPT群での対象症例が比較的容易であったことから操作時間が短縮され、ポート数が減少することで配置時間と閉創時間が短縮されたことが主な要因であるが、それに加えてインストゥルメントの入れ替えや出血への対処の回数が減り、組織搬出時間が短縮されるなどの積み重ねが総手術時間に反映されているものと考えられた。子宮重量がRAH群に有意に大きい結果となったが、それは症例選択にバイアスがあるためと考えられた。RPTでは適切な症例選択が重要であり、その範疇であれば安全かつ有用な術式であることが示唆された。

次に経済性の問題であるが、使用するインストゥルメントの数が多ければ当然手術にかかるコストは高額となる。ロボット支援下子宮全摘術が2018年4月に腹腔鏡下腔式子宮全

摘術（内視鏡手術用支援機器を用いる場合）として保険適応となったものの、腹腔鏡下腔式子宮全摘術と同等の保険点数であり、高額の消耗品からコストは無視できない問題である。今回のRPTでは使用するインストゥルメントを3本に削減することで、通常行っている腹腔鏡子宮全摘術とほぼ同等のコストにまで抑える事が可能であった。Tylanらはコスト削減をするためにはインストゥルメントの削減が必要であるとし、様々の大きさの良性子宮疾患に対して3ポートでのロボット支援下子宮全摘術を実践しその安全性と有用性について報告している<sup>9)</sup>。今後さらなるコスト削減やreduced port化を進めていくと、2孔式や単孔式でRALSを行う必要がある。ロボット支援下子宮全摘術における単孔式と従来法の比較はいくつか報告があり、手術成績は従来法と差はなく単孔式は、整容性と経済性に優れている手術であると結論付けている<sup>9)11)</sup>。これは既存のロボット支援手術を単孔式で行ったものであり、今後登場するであろう単孔式

に特化したda Vinci SPの臨床応用が期待される。

当院のロボット支援下子宮全摘術の手術成績と経済性についてRAH群とRPT群とを比較した結果、症例選択が適切であればRPTは有用な術式であり、MASや経済性の観点から

もその有用性が示唆された。今後も症例の集積と詳細な検討を行い、RPTの更なる適応拡大を図っていきたい。

#### 【利益相反について】

利益相反：なし

#### 【参考文献】

1. 廣田穰、安江朗、塚田和彦：Minimally access surgery：単孔式手術のその後の展開．東海産婦人科内視鏡手術研究会雑誌．2015;9:31-43.
2. 安江朗、廣田穰、河合智之：先進的腹腔鏡手術への取り組み TANKOからda Vinciまで．東海産婦人科学会雑誌．2013;49:31-38.
3. 廣田穰、西澤春紀、西尾永司、他：ロボット支援下腹腔鏡下子宮全摘術．OGS NOW No.21 婦人科ロボット支援手術（平松祐司、小西郁生、櫻木範明、竹田省編）：52-59．メディカルビュー社．東京．2015.
4. 西澤春紀：エキスパートから学ぶ婦人科ロボット手術update 腹腔鏡とロボット手術の相違点．産婦の実際．2020;69(4):337-342.
5. 西澤春紀、廣田 穰、安江 朗：婦人科ロボット支援手術コンパクトマニュアル 良性疾患の子宮全摘術．産科と婦人科．2020;87(3):293-298.
6. 宇山一朗、金谷誠一郎、吉村文博、他：ロボット手術におけるエネルギーデバイスの使用方法のコツ．消化器外科．2012;35:465-471.
7. Suda K, Mariko Man-I, Yuichiro Kawamura, et al. Potential advantages of robotic radical gastrectomy for gastric adenocarcinoma in comparison with conventional laparoscopic approach: a single institutional retrospective comparative cohort study. Surg Endosc 2015;29:673-685
8. Paul Tyan, Jordan S Klebanoff, Michael Frangieh et al. Safety and feasibility of three-port robotic assisted hysterectomy across uterine weights. J Robot Surg 2021;Apr;15(2):259-264
9. Christos Iavazzo, Ioannis F Gkegkes. Single-site port robotic-assisted hysterectomy: a systematic review. Arch Gynecol Obstet 2014;289(4):725-31
10. Christos Iavazzo, Evelyn Eleni Minis, Ioannis D Gkegkes. Single-site port robotic-assisted hysterectomy: an update. J Robot Surg 2018;12(2):201-213
11. Stefano Bogliolo, Simone Ferrero, Chiara Cassani, et al. Single-site Versus Multiport Robotic Hysterectomy in Benign Gynecologic Diseases: A Retrospective Evaluation of Surgical Outcomes and Cost Analysis. J Minim Invasive Gynecol 2016;23(4):603-9

## 原 著

## ロボット支援下子宮筋腫核出術の手術成績と 妊娠分娩予後に関する検討

藤田医科大学医学部産婦人科<sup>1)</sup>、藤田医科大学岡崎医療センター産婦人科<sup>2)</sup>  
吉澤ひかり<sup>1)</sup>、西澤春紀<sup>1)</sup>、大脇晶子<sup>1)</sup>、伊藤真友子<sup>1)</sup>、宮村浩徳<sup>1)</sup>、西尾永司<sup>1)</sup>、  
安江 朗<sup>2)</sup>、廣田 穰<sup>2)</sup>

### Surgical and pregnancy outcomes after robotic-assisted laparoscopic myomectomy

Hikari Yoshizawa<sup>1)</sup>, Haruki Nishizawa<sup>1)</sup>, Akiko Owaki<sup>1)</sup>, Mayuko Ito<sup>1)</sup>, Hironori Miyamura<sup>1)</sup>, Eiji Nishio<sup>1)</sup>  
Akira Yasue<sup>2)</sup>, Yutaka Hirota<sup>2)</sup>

Department of Obstetrics and Gynecology, Fujita Health University<sup>1)</sup>,  
Department of Obstetrics and Gynecology, Fujita Health University Okazaki Medical Center<sup>2)</sup>

## 【概要】

子宮筋腫は近年の晩婚化や晩産化に伴いその発生頻度は増加しており、不妊症の主要な病態となることも少なくないと思われる。妊孕性温存を希望する患者に対しては子宮筋腫核出術が推奨されているが、適応や方法については各施設や術者の治療方針によって選択されているのが現状である。

当教室では、不妊または挙児希望のある子宮筋腫症例に対して、新たな手術療法であるロボット支援下子宮筋腫核出術を導入ならびに実施したため、その手術成績と術後の妊娠分娩予後に関して検討した。これまでに24例のロボット支援下子宮筋腫核出術を実施し、挙児希望のある15例のうち8例が妊娠し、術後の妊娠率は53.3% (8/15例)であった。8例中3例は各2回の妊娠を認め、計11回の術後妊娠において、自然流産を27.3% (3/11回)に認めたが、72.7% (8/11回)が分娩に至り生児を得ることが可能であった。妊娠中に切迫早産や子宮破裂等の入院を必要とした症例は認めなかったが、前置胎盤を1例に認めた。全例が正期産での出産となり、SFDや新生児合併症は認めなかった。

現状において子宮筋腫に対するロボット支援下子宮筋腫核出術は日本国内で保険収載されていないため、積極的なロボット手術の導入は困難であるが、今後、他の手術療法とともに症例が集積され、治療法における選択肢の一つとなることが期待される。

Keywords : myoma, robotic-assisted laparoscopic myomectomy, Surgical outcome, pregnancy outcome

## 【緒言】

子宮筋腫は生殖年齢の上昇に伴ってその発生頻度が増加し、近年の晩婚化や出産の高齢化を背景に、挙児前に子宮筋腫に罹患して産婦人科を受診する女性の頻度が増加している。子宮筋腫による貧血や月経異常等の症状を有

し、不妊または挙児希望のある患者では子宮筋腫核出術が推奨されているが<sup>1)</sup>、開腹や腹腔鏡をはじめとするアプローチ法はバリエーションが多く、適応や方法についても各施設や術者により異なっているのが現状である。

一方、国内におけるロボット手術としてda Vinciサージカルシステムが2009年に医療用機器として承認されて以降、産婦人科領域における新たな手術療法としてロボット手術が導入されてきた。特に、2018年4月に子宮筋腫等の良性疾患に対する子宮全摘出術と子宮

責任著者：西澤春紀

著者連絡先：吉澤ひかり

Email: hikari97@fujita-hu.ac.jp

(受付：2022年5月31日、採択：2022年8月5日)

体癌に対する子宮悪性腫瘍手術が保険収載された以降は、全国的にロボット手術に取り組む施設や術者が急速に増加している<sup>2)</sup>。子宮筋腫に対するロボット支援下子宮筋腫核出術 (robotic-assisted laparoscopic myomectomy; RA-LM) はこれまで保険収載されていないが、ロボット手術による縫合操作の優位性や精緻で安定した操作が可能である点から、当教室では学内倫理委員会の承認を得てRA-LMの運用を開始した。そこで本稿では、不妊または挙児希望のある子宮筋腫症例に対するロボット支援下子宮筋腫核出術の手術成績と妊娠分娩予後に関して検討した。

### 【対象および方法】

対象は2013年から2017年までに当教室でRA-LMを行った24例とした。そのうち、生殖年齢で挙児希望があり、術後当施設で分娩までの経過観察が可能であった15症例について妊娠分娩予後の評価を行った。

RA-LM実施におけるda Vinciサージカルシステムは、SiまたはXiシステムとし、はじめに臍部の頭側4-6cmの正中にカメラ用ポートを留置し、同高右側に右手アーム用da Vinci専用トロカールを2本設置する。また、左手アーム用da Vinci専用トロカールを同高左側に設置し、計4か所のポート配置とした。ま

た、右手の第二(外側)アーム用ポートに12mm径の腹腔鏡用トロカールを設置し、その腹腔鏡用トロカール内にda Vinci専用トロカールを挿入して、“trocar in trocar”として手術操作を行った(図1)<sup>3,4)</sup>。この“trocar in trocar”では、ロボットアームの着脱が容易であるため、様々な針の搬入・搬出や、従来の腹腔鏡手術用機材が使用可能等、幅広い用途への活用が可能である。インストゥルメントは、筋腫核の切開にモノポーラカーブドシザーズまたはメリーランド型バイポーラ、止血・凝固にフェネストレイテッドバイポーラ、把持・牽引用にプログラスプフォーセプス、そして縫合時にメガニードルドライバースを使用した。切開時にメリーランド型バイポーラを使用する際は、対側アームにフェネストレイテッドバイポーラを配した“double bipolar法”による手術手技を実践した<sup>5,7)</sup>。縫合については切開層の深さに応じて使い分ける必要があるが、1層縫合が可能な場合は漿膜から筋層を単結紮縫合することを原則とし、1層縫合が不可能で内膜に近接する深部筋層は単結紮縫合ないしはZ縫合した後、漿膜から筋層を単結紮縫合する2層縫合とし、0号または1号合成吸収糸を用いて実施した。摘出後の筋腫は袋に回収後、トロカール創より体外に搬出し、切開縫合部には全例で癒着防止材を使用

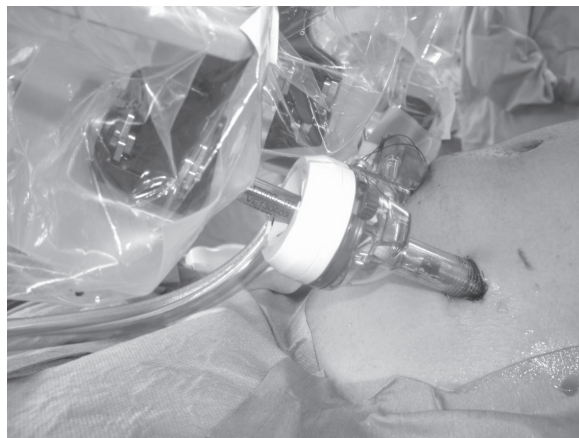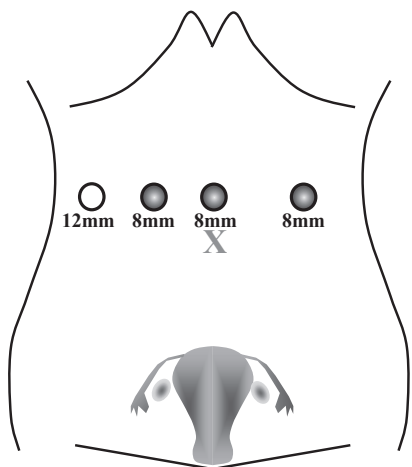


図1 ポート配置

左：当施設のRA-LMにおけるポート配置

右：12mm径の腹腔鏡用トロカール内にda Vinci専用トロカールを挿入した“trocar in trocar”の術中写真

した。術後3カ月後の診察所見とともに、十分なインフォームドコンセントを行い、術後3-6カ月経過後に妊娠を許可した。分娩様式は妊娠経過や胎児の発育等に問題がないことを確認するとともに、子宮破裂などのリスクを説明した上で、ご夫婦や家族と相談して決定した。

手術成績については筋腫摘出重量、核出個数、最大筋腫核径、発生部位、術中出血量、手術時間を検討項目とし、その後の妊娠分娩予後について解析した。統計学的解析は、術後妊娠例と非妊娠例における2群間の比較をMann-Whitney U test、Chi-square testを用い、数値は平均値±標準誤差で表記した。なお、本課題は、学内倫理委員会の承認を得た上で実施した(HM19-013)。

### 【成績】

当教室でRA-LMを行った24例の平均年齢は36.2±0.7歳で、手術成績は筋腫摘出重量が237.5±28.6 g、核出個数が4.9±0.9個、最大筋腫核径が79.7±4.0 mm、術中出血量が192.6±31.3 mL、手術時間が265.5±18.1分、コンソール時間が151.5±15.9分であった。術中500mLの出血を認めた症例が1例あるが、同種血輸血は必要とせず術後経過は良好であった(表1)。

表1 手術成績

手術件数(例)	24
年齢(歳)	36.2±0.7
筋腫摘出重量(g)	237.5±28.6
核出数(個)	4.9±0.9
最大筋腫核径(mm)	79.7±4.0
術中出血量(mL)	192.6±31.3
手術時間(分)	265.5±18.1
コンソール時間(分)	151.5±15.9
合併症率(%)	0

次にRA-LMを行った24例中、術後に挙児希望のあった症例は15例で、平均年齢は35.5±0.7歳、未経産率は93.3%(14/15例)であった。術後の妊娠については8例で11回認め、そのうち自然妊娠が72.7%(8/11回)、assisted

reproductive technology (ART)を必要とした症例は27.3%(3/11回)で、妊娠までの平均期間は16.3カ月であった(表2)。また、術後に妊娠が成立した8例と妊娠不成立の7例の手術成績を比較すると、筋腫摘出重量、核出数、最大筋腫核径、発生部位、術中出血量および手術時間に有意差を認めなかった(表3)。

表2 RA-LM後の妊娠率

術後挙児希望件数	15例
年齢	35.5±0.7歳
未経産	93.3%(14/15例)
妊娠例	53.3%(8/15例)
妊娠回数	11回
自然妊娠	72.7%(8/11回)
ART	27.3%(3/11回)
術後妊娠までの期間(平均)	16.3カ月

表3 術後妊娠の有無と手術成績

	術後妊娠あり	術後妊娠なし	P値
手術件数(例)	8	7	
年齢(歳)	35.1±1.2	35.9±0.9	0.64
筋腫摘出重量(g)	256.4±49.9	221.4±61.8	0.67
核出数(個)	4.1±1.1	5.3±1.7	0.58
最大筋腫核径(cm)*	8.0±0.5	7.4±0.9	0.57
発生部位(%)**			0.78
漿膜下	(0/8)	(2/7)	
筋層内	(6/8)	(3/7)	
靱帯内	(2/8)	(0/7)	
粘膜下	(0/8)	(2/7)	
術中出血量(mL)	201.1±46.9	172.9±62.2	0.72
手術時間(分)	285.1±23.2	241.7±23.1	0.21

\*術前測定値 \*\*最大筋腫の発生部位

術後の妊娠分娩予後について検討すると、27.3%(3/11回)が自然流産となったが、72.7%(8/11回)が分娩に至り生児を得ることが可能であった。妊娠中の切迫早産や切迫子宮破裂等の入院加療例はなく、分娩週数は37.5±0.1週で帝王切開を全例に実施し、出血量(羊水含む)は1,723.0±732.9mLであった。分娩時の合併症として、1例において前置胎盤を認め、帝王切開時に4,620mLの出血を認めたが、術後経過に異常は認めなかった。出生児体重は2,669±85.7g、Apgar score(1分)は8.2±0.4で、SFDや新生児異常は認めなかった(表4)。

表4 RA-LM後の妊娠率

術後妊娠	11回(8例)
1) 自然流産	27.3% (3/11回)
2) 分娩	72.7% (8/11回)
週数(早産率)	37.5±0.1週(0%)
様式	
経膈分娩	0% (0/8回)
帝王切開	100% (8/8回)
分娩時出血量(羊水含む)	1,723.0±732.9mL
胎盤重量	447.0±23.5g
分娩時合併症	
前置胎盤、多量出血	9.1% (1/11回)
新生児予後	
出生体重	2,669.0±85.7g
Apgar score (1分)	8.2±0.4
SFD	0% (0/11回)
合併症	0% (0/11回)

### 【考察】

子宮筋腫は頻度の高い腫瘍性疾患であるばかりでなく、不妊女性の20-30%に子宮筋腫が認められるとされ、不妊患者においては特に子宮筋腫が子宮腔の変形を来している場合には子宮筋腫核出を考慮するとされている<sup>1)</sup>。子宮筋腫の存在はそれに伴う子宮内膜の変形や機械的な圧排をはじめ、子宮の異常収縮や子宮内膜の循環障害を来し、精子や卵の輸送さらには胚の着床を障害することが報告され<sup>8,9)</sup>、一定の大きさを超える筋腫の存在により様々な障害が関与すると考えられている<sup>10,11)</sup>。

子宮筋腫核出術については、Iavazzo Cら<sup>12)</sup>がRA-LMと従来の腹腔鏡および開腹手術と比較したメタアナリシスにより、手術時間以外の出血量や輸血の必要性、合併症頻度、入院期間においては開腹手術に比べRA-LMが優位であったが、腹腔鏡と比べると全ての項目において差を認めなかったと報告している。子宮筋腫の手術治療においては、開腹手術より低侵襲な内視鏡手術に移行しているが、腹腔鏡とロボット手術の成績は同等であると考えられているのが現状である。また、子宮筋腫核出術後の妊娠率に関しては、Buttramら<sup>13)</sup>が1981年に開腹手術における妊娠率を40%と報告し、その後Vercelliniら<sup>14)</sup>は他に不妊因

子のない症例では61%まで増加することを報告した。また、腹腔鏡下筋腫核出術後の妊娠率については、他の不妊因子のない症例でDubuissonら<sup>15)</sup>が70.8%、Luら<sup>16)</sup>は約74.4%と報告している。RA-LMに関しては、Tushevaら<sup>17)</sup>が挙児希望のある患者では妊娠率が75%で、特記すべき周産期合併症を認めなかったと報告しており、子宮筋腫症例に対する妊孕性温存に対しては低侵襲手術である腹腔鏡やロボット手術の有用性が示されている。

一方、今回の我々の施設におけるRA-LMにおいては、従来の腹腔鏡下筋腫核出術に比べ手術時間が延長し<sup>18)</sup>、RA-LM後の全妊娠率は53.3%とロボット支援下手術の優位性は認められなかった。またRA-LMでは、大きな筋腫核の牽引操作が難しい等の難点を感じられたが、本検討が導入初期であったことを考慮すると、手技の習熟や症例の集積により手術成績や術後妊娠率が向上する可能性はあると思われた。また、筋腫核出術後の分娩時合併症として特に問題となるのは子宮破裂である。開腹手術後の子宮破裂の頻度は0.24-5.3%と報告され<sup>19)</sup>、腹腔鏡下手術での報告は約1%前後と報告されてはいるが<sup>20)</sup>、そのリスクの増減については未だ議論の余地が残されているため、RA-LM後の妊娠合併症についても今後のさらなる検討が必要である。

従来の腹腔鏡手術は、2Dモニター画面を介した高度な鉗子操作が必要であるため、一定の手技を取得するまでに時間を要する欠点があったが、ロボット手術では安定した3D画像による精緻な手術操作が可能であるとともにデュアルコンソールシステムやシミュレーションプログラムの搭載等により、有意なラーニングカーブの短縮が得られることが明らかとなっている。これからの婦人科内視鏡手術戦略にロボット手術の導入と応用は広まっていくと思われるが、子宮筋腫は腫瘍径や個数、また発生形態が様々であるため、開腹手術、腹腔鏡手術ならびにロボット手術のメリットとデメリットを考慮した慎重な運用と術式選択が肝要である。

### 【結語】

晩産化により子宮筋腫患者は近年増加傾向にあり、これらの傾向はさらに高まっていくことが予想され、今後は妊孕性温存を考慮した術式がより一層希求されるものと思われる。わが国におけるロボット手術の歴史は浅く、

今後も急速に発展すると予想されるため、術者の更なる研鑽や症例の集積および検証が必要である。

利益相反：なし

### 【文献】

1. Practice Committee of the American Society for Reproductive Medicine. Removal of myomas in asymptomatic patients to improve fertility and/or reduce miscarriage rate: a guideline. *Fertil Steril* 2017; 108(3):416-425
2. 西澤春紀. 当施設における婦人科疾患に対するロボット手術の現状と手技の工夫. *東海産婦人科内視鏡手術研究会雑誌* 2021; 9:38-43
3. 廣田穰、西澤春紀、西尾永司、他. ロボット支援下腹腔鏡下子宮全摘術. 平松祐司、小西郁生、櫻木範明、竹田省編 *婦人科ロボット支援手術*、東京：メディカルビュー社 2015; 21:52-59
4. 西澤春紀. エキスパートから学ぶ婦人科ロボット手術 update 腹腔鏡とロボット手術の相違点. *産婦の実際* 2020; 69:337-342
5. 宇山一朗、金谷 誠一郎、石田 善敬、他. ロボット手術におけるエネルギーデバイスの使用方法のコツ. *消化器外科* 2012; 35:465-471
6. Suda K, Man-I M, Ishida Y, et al. Potential advantages of robotic radical gastrectomy for gastric adenocarcinoma in comparison with conventional laparoscopic approach: a single institutional retrospective comparative cohort study. *Surg Endosc* 2015; 29:673-685
7. 西澤春紀、廣田穰、安江朗. 婦人科ロボット支援手術コンパクトマニュアル 良性疾患の子宮全摘術. *産科と婦人科* 2020; 87:293-298
8. Richards PA, Richards PD, Tiltman AJ. The ultrastructure of fibromyomatous myometrium and its relationship to infertility. *Hum Reprod Update* 1998; 4:520-525
9. Ng EH, Ho PC. Doppler ultrasound examination of uterine arteries on the day of oocyte retrieval in patients with uterine fibroids undergoing IVF. *Hum Reprod* 2002; 17:765-770
10. Casini ML, Rossi F, Agostini R, et al. Effects of the position of fibroids on fertility. *Gynecol Endocrinol* 2006; 22:106-109
11. Oliveira FG, Abdelmassih VG, Diamond MP, et al. Impact of subserosal and intramural uterine fibroids that do not distort the endometrial cavity on the outcome of in vitro fertilization-intracytoplasmic sperm injection. *Fertil Steril* 2004; 81:582-587
12. Iavazzo C, Mamais I, Gkegkes ID. Robotic assisted vs laparoscopic and/or open myomectomy: systematic review and meta-analysis of the clinical evidence. *Arch Gynecol Obstet* 2016; 294:5-17
13. Buttram VC Jr, Reiter RC. Uterine leiomyomata: etiology, symptomatology, and management. *Fertil Steril* 1981; 36:433-445
14. Vercellini P, Maddalena S, De Giorgi O, et al. Abdominal myomectomy for infertility: a comprehensive review. *Hum Reprod* 1998; 13:873-879
15. Dubuisson JB, Chapron C, Fauconnier A, et al. Laparoscopic myomectomy: fertility results. *Annals of the New York Academy of Sciences* 2001; 943(1):269-275
16. Lu B, Wang Q, Yan L, et al. Analysis of Pregnancy Outcomes after Laparoscopic Myomectomy: A Retrospective Cohort Study. *Comput Math Methods Med.* 2022; ArticleID: 35607646

17. Tusheva OA, Gyang A, Patel SD. Reproductive outcomes following robotic-assisted laparoscopic myomectomy (RALM). *J Robot Surg* 2013; 7:65-9
18. 西澤春紀、廣田穰、磯部ゆみ、他. 腹腔鏡下子宮筋腫核出術における筋腫核径総和による手術適応の評価. *日産婦内視鏡会誌* 2011; 27:450-455
19. Campo S, Campo V, Gambadauro P. Reproductive outcome before and after laparoscopic or abdominal myomectomy for subserous or intramural myomas. *Eur J Obstet Gynecol Reprod Biol* 2003; 110:215-219
20. Dubuisson JB, Fauconnier A, Deffarges JV, et al. Pregnancy outcome and deliveries following laparoscopic myomectomy. *Hum Reprod* 2000; 15:869-873



## 症例報告

ロボット支援下子宮摘出術にて  
膣パイプが直腸腔間隙に迷入した1例J A 愛知厚生連海南病院産婦人科  
山田里佳、平田 悠、猪飼 恵、加藤智子、鷺見 整A case of rectovaginal septum injury due to vaginal delineator  
during robot-assisted hysterectomyRika Yamada, Yu Hirata, Megumi Ikai, Satoko Kato, Tadashi Sumi  
JA Kainan Hospital Obstetrics and Gynecology

## 【概要】

腹腔鏡下子宮全摘術では膣壁切開時に膣パイプやカップ付き子宮マニピュレーターを使用することがほとんどである。今回膣壁切開時に、膣口より入っていた膣パイプにより膣壁裂傷をおこし、直腸腔間隙に迷入した稀な症例を経験したので報告する。症例は49歳の未産婦、過多月経および貧血のため受診。MRIにて5 cmの子宮粘膜下筋腫を認め、GnRHアゴニスト療法を4か月施行後、ロボット支援下子宮摘出術とした。子宮は手拳大であり可動性良好であった。膣管切開時に膣パイプ（外径35 mm）を挿入し、膀胱子宮窩側から切開を入れたところ、膣壁と思われる組織が2重になっていた。膣パイプを途中まで抜去すると、膣後壁が2 cmほど切開されていることが確認できた。膣パイプは膣口より入っており、直腸診でも直腸に裂傷はなかった。膣入口部より5 cmほどの膣壁正中方向に縦に裂傷があり、膣パイプが直腸腔間隙に入りこみ、膣後壁を持ち上げて切開したことが判明した。子宮摘出後、膣断端および切開した膣後壁を腹腔内より縫合し、膣裂傷を経腔的に縫合した。術後経過は順調であった。ロボット支援下手術では、術者が患者に直接触れていないため注意が必要である。また狭小な膣でも全身麻酔下では筋弛緩により膣パイプを挿入できても、未経産やGnRH使用にて膣の伸展が悪く裂傷がおきやすい状態であることを想定しておくことも重要である。

Keywords : Robot-assisted hysterectomy, Rectovaginal septum, Vaginal delineator

## 【緒言】

腹腔鏡下子宮全摘術では膣壁切開時に膣パイプやカップ付き子宮マニピュレーターを使用することがほとんどである。膣壁切開時の合併症として膣パイプを直腸に誤って挿入したために直腸を切開し、直腸損傷をおこした症例報告は散見される。ロボット支援下子宮全摘術でも、同様に膣パイプ等を使用する。

腹腔鏡下手術とロボット支援下手術の大きな違いは、術者が患者に触れているか触れていないかである。術者がサージョンコンソール内で操作中は腹腔内の状態のみを画面越しに確認するため、膣内操作は助手とのコミュニケーションによることとなる。

今回膣壁切開時に、膣パイプは膣口より入っていたがパイプにより膣壁裂傷をおこし、直腸腔間隙に迷入した症例を経験したので報告する。なお対象となる個人からは同意が得られている。

責任著者：鷺見 整

著者連絡先：山田里佳

Email: m-rika@jf6.so-net.ne.jp

(受付：2022年5月2日、採択：2022年8月1日)

## 【症例】

症例：49歳 未婚 GOP0

主訴：過多月経

既往歴：特記事項なし

現病歴：過多月経、貧血症状にて前医受診し、Hb8.0 g/dLの高度貧血をみとめたため当院紹介受診となった。来院時子宮内膜に突出する5 cm大の粘膜下筋腫をみとめ、リュープロレリン酢酸塩（1.88 mg皮下注）を4コース投与後にロボット支援下子宮全摘および両側卵管摘出術予定とした。

内診所見：子宮は手拳大、可動性は良好であった。クスコはMサイズを使用した。

骨盤MRI（T2強調画像）（図1）：子宮内膜に突出する約5 cmの粘膜下筋腫を疑う腫瘤を子宮底にみとめた。MRI上悪性所見や両側付属器の腫大はみとめなかった。

手術使用機器は、da Vinci Si Surgical（インテュイティブサージカル）であった。ロールインは患者右側尾側からのサイドドッキングを行った。体位は碎石位で頭低位約15度にて施行した。気腹はエアシール（メディカルリーダーズ）を用い気腹圧は10 mmHgで維持した。使用ポートはda Vinciポート3本（プ

ラントオペチュレーター、Si）、12mmブレードレスオペティカルエアシールトロカー100 mmLPI（メディカルリーダーズ）、カメラポートはKill Ballon Blunt Tip System（オリンパス）を用いて5ポートとした。子宮支持に子宮マニピュレーター（アトムメディカル）を用い、腔管切開時には腔パイプ（八光商事）を使用した。使用鉗子は第1アーム：モノポーラカーブドシザーズ、第2アーム：フェネストレイテッドバイポーラー、第3アーム：カディエールで行った。腔壁縫合時には第1アームをラージニードルドライバーに変更した（図2）。

手術所見：腹腔内所見は、腹水ごく少量、子宮は手拳大で可動性良好であり、両側卵巣卵管正常大、腹腔内に癒着はなかった。手術は順調に経過し、腔壁を切開する際に子宮マニピュレーターを抜去し、腔パイプ（外径35 mm内径29 mm）を挿入した。挿入時に腔が狭く伸縮性が悪くやや抵抗があったため、肛門からではなく腔内に入っていることを助手が確認した。腔パイプを後腔円蓋を凸にするように挿入したところ腔パイプ先端がダグラス窩に透けて見えたため再度腔内に入っていること

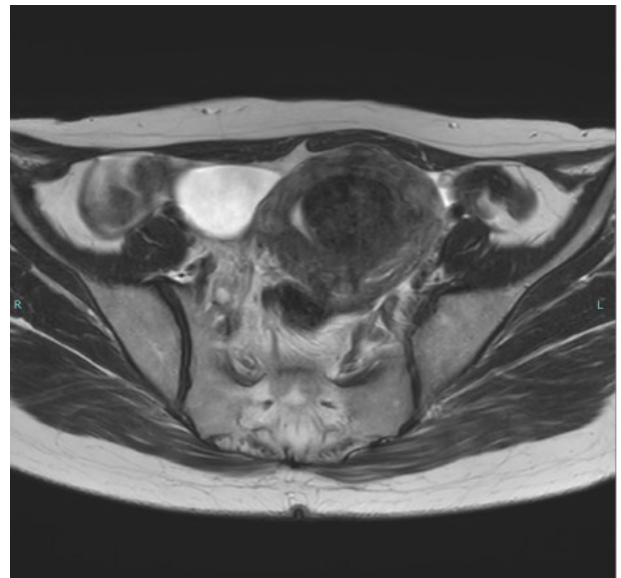
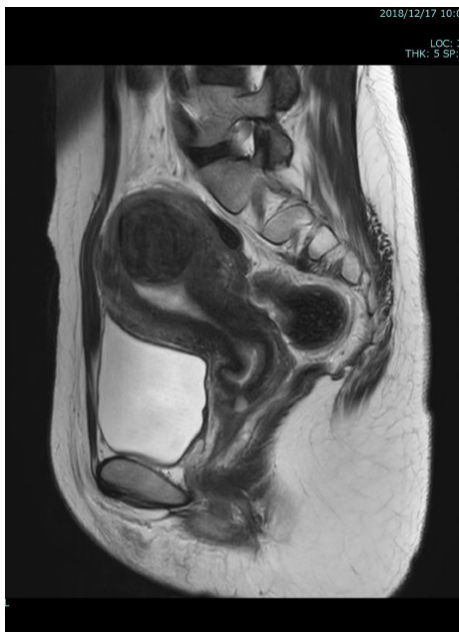

図1 初診時骨盤MRI所見  
子宮底に約5 cmの子宮粘膜下筋腫をみとめた




図2 da Vinci Si Surgicalのアーム番号を示す

を助手が確認した(図3)。術者は透けて見えたパイプ先端に違和感を感じ、直腸への誤挿入の可能性もあると考えダグラス窩からの切開を中止し、前腔円蓋の前腔壁からの腔壁切開とした。腔管切開時、腔壁が2層に切断されていたため腔パイプを抜去し、肛門から直腸粘膜がintactであることを確認した(図4)。再度腔パイプを腔内に挿入し、腔管の切開を再開すると腔後壁の腔管を切開した部位と腔パイプで腔壁を裂傷した部位を確認できた(図5)。誤って切開した部位が直腸ではなく腔壁ということを確認し、全周に切開して子宮を切離し経腔的に子宮を摘出した。子宮摘出後、再度肛門から直腸診および腹腔内より直腸表面に傷がないことを観察し直腸粘膜を切開していないことを確認した。その後誤って切開した後腔壁を腹腔内から単結紮にて縫合した(図6)。腔断端を縫合した後、腔壁裂傷部位は経腔的に縫合して手術を終了した。

術後1日目に腔及び腔断端からの出血はほぼなく、離床し尿バルーンを抜去できた。術後2日目には排便あり、経過良好にて術後4日目に退院となった。摘出標本は平滑筋腫であった。

術後1か月および1年経過も特に異常をみとめていない。

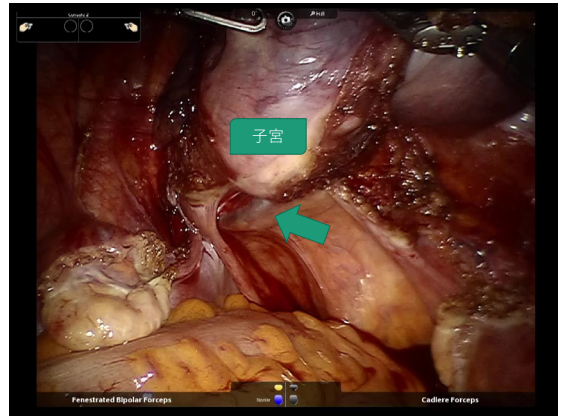


図3 腔パイプ(外径35 mm)を腔内に挿入し、後腔円蓋へ凸とした。矢印はダグラス窩に腔パイプが透けて見えた箇所。腔内に入っていることを助手が確認するも、違和感があったため、後腔円蓋への切開を中止した。

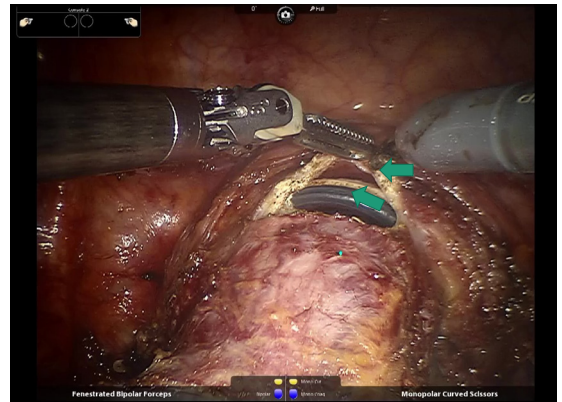


図4 腔管切開時、腔壁が2重に切開されていた(矢印2箇所)。この後腔パイプを抜去し、肛門から直腸粘膜がintactであることを確認した。

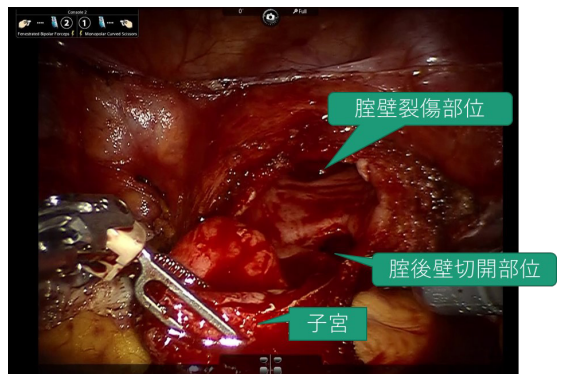


図5 腔管切開の途中(子宮はまだ4-6-9時は切開未)腔後壁を切開した部位と、腔パイプで腔壁裂傷した部位が観察できる。

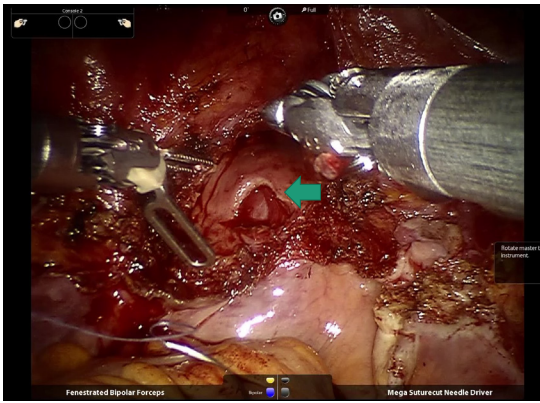


図6 子宮摘出後の写真 誤って切開した腔後壁部位(矢印)が観察できる。

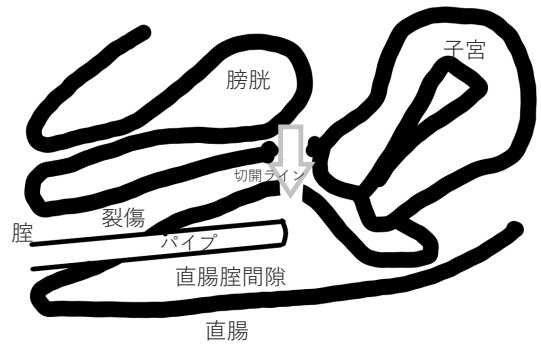


図7 直腸腔間隙迷入模式図

腔パイプは腔後壁を破って直腸腔間隙へ入った。前腔円蓋から腔管を切開するためにパイプを持ち上げたため、まず前腔円蓋の前腔壁を切開し、そのまま後腔壁も切開し、2重に切開してしまった。

【考察】

腔内に腔パイプが挿入されていたが、後腔壁を貫通し直腸までは到達せず、直腸腔間隙に誤挿入したために後腔壁を損傷した症例である。この症例では、腔パイプを挿入したときに腔が狭く進捗が悪かったために図7にあるように腔パイプで後腔壁を損傷し直腸腔間隙に入ってしまった。その後、後腔壁を腔パイプで持ち上げてしまい、前腔円蓋を腹腔内から切開時に後腔壁もあわせて切開したこととなる。そして2枚腔壁を切開したことに気

づき、腔パイプが直腸に誤挿入されていないことを確認し正しい位置に挿入し直して子宮を摘出した。もう少し強く腔パイプを直腸側へ押ししたら直腸を穿孔させた可能性もある。

加藤ら<sup>1)</sup>は、剖検例の子宮と直腸前壁の矢状断面切片を切り出し、パラフィン包埋して直腸腔間隙の長さや厚みを測定している(図8)。直腸腔間隙は腹膜翻転部より少し肛門側から始まり肛門に近づくにしたがって狭くなり、会陰近くで消失する。厚さは1~4.5mmであり、子宮腔部辺りが一番厚く平均3.8mmで

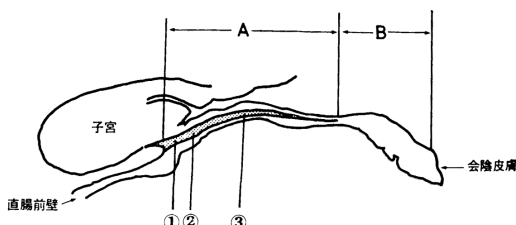


図2 図1のシェーマ

- A: 直腸腔間隙の長さ
- B: 直腸腔間隙から会陰皮膚迄の長さ
- 直腸腔間隙の厚さ ①その頭側 ②子宮腔部の位置 ③その中央

剖検例の子宮と直腸前壁の矢状断面切片を切り出し、パラフィン包埋して直腸腔間隙の長さや厚さを測定した。

表1 女子の直腸腔間隙の長さや厚さ

	長さ		厚さ		
	A mm	B mm	① mm	② mm	③ mm
range	30-65	14-40	1-2.5	0.8-4.5	0.8-4.5
mean±SD	47.5	31.3	1.7±0.5	2.5±1.5	2.1±1.4
median	47.5	40.0	1.7	3.8	1.8
縮少率を考慮した平均値			2.6	3.8	3.2

直腸腔間隙は腹膜翻転部より少し肛門側から始まり、肛門に近づくにしたがって狭くなり会陰近くで消失する。

長さ(図A)は平均47.5mm  
厚さは、口側(①)は平均2.6mm  
子宮腔部辺り(②)は平均3.8mm  
腔中央辺り(③)は平均3.2mm

加藤ら：下部直腸前壁における結合織間隙の厚さの正常値について 大腸肛門誌、37：43-46,1984

図8 直腸腔間隙の厚みについて

あった。この直腸腔間隙は分娩時の腔壁裂傷で損傷し縫合する部位でもある。腔壁裂傷からの出血は多量で急速な場合もあり、その場合後腹膜に出血が広がり、後腹膜下血種などの重大な合併症となることがある。今回は腔壁からの出血はほとんどなく重大な合併症を併発することはなかった。

また、腹腔鏡下子宮全摘術において、腔パイプによる直腸損傷の報告は複数みられる。直腸に腔パイプを誤挿入させたために気付かず腹腔内から腔壁切開時に直腸を損傷するというものが多い<sup>2-4)</sup>。腔内に腔パイプが入っているにもかかわらず、後腔壁を貫通し直腸を損傷したり、会陰切開時に直腸を損傷したという報告もある<sup>5-8)</sup>。

今回の症例では、直腸診および腹腔内からの観察で直腸壁の損傷がないことを確認したが、見逃した場合は直腸腔瘻の合併症をおこすこともあるため、注意が必要である。念のため腹腔内に生理食塩水を貯め、肛門より送気し、エアリークがないか確かめることで腸管損傷の有無をみるリークテストをしておいた方がよかったかもしれない。

この症例において腔パイプで腔壁損傷をおこした原因は、未産婦であり偽閉経療法を行っていたことで腔の伸展が悪く腔パイプで腔壁裂傷を起こしやすかったことも考えられる。腔パイプのサイズは腔の太さや腔部の大きさによって決定するが、未産婦やGnRH使用、閉経後などの腔の伸展が悪いことが想定される場合は小さめを選ぶことも、腔壁裂傷予防の観点から必要と思われる。今回は、腔パイプのサイズは外径35 mmを使用したか、外径30 mmのいちばん細いサイズにするべきで

あったと思われる。

ロボット支援下の手術は、腹腔鏡下手術と違い術者が患者に直接接触してはいない。違和感があったときや、角度を変えたいときなど、腹腔鏡下手術ではマニピュレーターや腔パイプを術者が直接操作することができる。しかしロボット支援下では、術者はコンソール内での操作をしているため、口頭での指示となる。腔パイプの角度や挿入の力加減、挿入時の違和感は慣れていない第2助手だとなかなか口頭では伝えにくいと思われるので注意が必要である。違和感を感じた時は腔鏡で腔内を確認したり、術者がいったん清潔となって腔からの操作を確認することも時には必要であると思われた。

特に未産婦や閉経後、GnRH使用後など腔の伸展が悪い症例ではさらに愛護的な操作が必要である。

### 【結語】

今回腔パイプの直腸腔間隙への誤挿入による腔壁損傷の一例を経験した。狭小な腔でも全身麻酔下では筋弛緩により腔パイプが挿入されやすく、未経産やGnRH使用にて腔の伸展が悪く裂傷がおきやすい状態であることを想定しておくことが重要である。

ロボット支援下手術では術者が患者に触れないため、助手の感覚が重要であるが、術者が直接患者に触れて操作することも多少時間を要するが、必要なこともあると思われた。

本発表の主旨は第73回日本産科婦人科学会学術講演会にて発表した。すべての著者に開示すべき利益相反はない。

### 【文献】

1. 加藤知行、中里博昭、加藤王千。下部直腸前壁における結合織間隙の厚さの正常値について。日本大腸肛門病学会雑誌1984;37:43-46
2. 高山敬範、田中雄介、尾上昌世ほか。TLH施行中に腔パイプを直腸に誤挿入し予期せぬ直腸損傷を起こした一例。日本産科婦人科内視鏡学会雑誌2015; 31(suppl): 145
3. Okamoto S, Nakanidhi K, Ono M, et al: Rectal perforation after incision of the vaginal canal following incorrect insertion of a Vagi-Pipe into the rectum during total laparoscopic hysterectomy. J Obstet Gynecol 2016; 36(8): 992-993

4. 星真一、田中智子、原敬ほか。腹腔鏡下子宮全摘術時の腔パイプ直腸挿入による直腸損傷の1例。日本産科婦人科内視鏡学会雑誌2020；36(1):199-202
5. Asai S, Ishimoto H, Okuno S, et al: Rectal injury associated with insertion of a vaginal delineator tube during total laparoscopic hysterectomy: A case report and review of the literature. *Gynecol Minim Invasive Ther* 2014; 3: 54-56
6. 金 善恵、染谷健一、千代田達幸ほか。全腹腔鏡下子宮摘出術中に生じた直腸損傷を腹腔鏡下に修復しえた1例。神奈川県産科婦人科学会誌2017; 54(1): 27-29
7. 鍋島珠恵、堀澤 信、飯村直子ほか。腹腔鏡下子宮全摘術に使用する腔パイプの誤操作により直腸穿孔を認めた1例。日本産科婦人科内視鏡学会雑誌2018; 34(suppl)287
8. 矢野 亮、山崎龍王。腹腔鏡下子宮全摘術を施行中、腔パイプによる直腸損傷を来した一例。北日本産科婦人科学会誌2018; 66(suppl)116

## 症例報告

## 当院における初回進行卵巣がんに対する 診断的腹腔鏡下手術の導入

豊橋市民病院 産婦人科<sup>1)</sup>、同 女性内視鏡外科<sup>2)</sup>  
 諸井條太郎<sup>1)</sup>、梅村康太<sup>2)</sup>、尾瀬武志<sup>1)</sup>、窪川芽衣<sup>1)</sup>、  
 嶋谷拓真<sup>1)</sup>、河合要介<sup>1)</sup>、岡田真由美<sup>1)</sup>

### A single-center report of diagnostic laparoscopy for primary advanced ovarian cancer

JOTARO Moroi, KOTA Umemura, TAKESHI Ose, MEI Kubokawa,

TAKUMA Shimaya, YOSUKE Kawai, MAYUMI Okada

Department of Obstetrics and Gynecology, Toyohashi Municipal Hospital<sup>1)</sup>

Department of the Women's Endoscopic Surgery, Toyohashi Municipal Hospital<sup>2)</sup>

## 【概要】

近年、初回進行卵巣がんの初回手術についていくつかの無作為化比較試験が行われ、Primary debulking surgery (PDS) に対する Neo adjuvant chemotherapy (NAC) -Interval debulking surgery (IDS) の非劣性が検討されており、NAC+IDS を選択する症例が増えている。患者ごとの適切な方針決定が必要であることに加えて、維持療法での分子標的治療薬の選択や、近年保険適用となった遺伝子パネル検査の質を担保するために、化学療法による修飾のない Naive な腫瘍塊を採取することがより重要となってきている。かつてはこの目的のために開腹手術による腫瘍生検や附属器摘出術が施行されてきたが、近年診断的腹腔鏡下手術の有用性が報告されてから本邦でも実施されるようになってきた。当院では2020年10月から2022年4月までに7例の腹膜播種を有する進行卵巣がん患者に診断的腹腔鏡下手術を行った。これらの症例をもとに本手術の利点や安全性、課題について考察する。

Keywords : Ovarian cancer, diagnostic laparoscopy

## 【緒言】

卵巣がんガイドライン2020年版において「腹腔内播種を有すると考えられる患者に対して、診断目的の腹腔鏡手術は奨められるか?」という clinical question が新たに追加された<sup>1)</sup>。2017年に報告された無作為化比較試験 (randomized control study ; RCT) では、初発進行卵巣がん患者において診断的腹腔鏡を行い primary debulking surgery

(PDS) の実施を検討することで、PDS による complete surgery を試みても 1 cm 以上の腫瘍残存 (suboptimal surgery) に終わると予想される症例において無益な手術を回避できることが示唆され<sup>2)</sup>、complete surgery が困難な症例では NAC+IDS (neoadjuvant chemotherapy + interval debulking surgery) の予後が PDS に劣らないことが示されたこと<sup>3)-5)</sup> が背景にある。また診断的腹腔鏡の所見を点数化 (predictive index、表2) することにより PDS を完遂できる可能性を客観的に評価する方法も報告されている<sup>6)</sup>。さらに、組織検体を用いたコンパニオン診断も保険収載となってきたことから、進行卵巣がんに対する

責任著者：梅村康太

著者連絡先：諸井條太郎

Email: morojotaro@gmail.com

(受付：2022年5月3日、採択：2022年8月5日)

表 1 症例一覧

No	年齢	進行期 (FIGO2014)	TNM (UICC 8th)	手術時間 (分)	併存症	腹水	胸水	初診～手術 (日)	手術～病理診断 (日)	手術～初回化学療法 (日)	HRD	tBRCA mutation	predictive index	転機
1	70	卵巣がん 4B	T3cN1M1b	41		少量	なし	14	6	12	陽性	陰性	8	TC+Bev療法で部分奏効、腸間膜に腫瘍残存、Olaparib+Bev維持療法
2	73	卵巣がん 3C	T3cN1M0	44	肺塞栓 深部静脈血栓症	少量	なし	22	3	15	陽性	陰性	10	DC療法で増悪しPLD-C療法へ
3	73	腹膜癌 4A	T3cN0M1a	45		あり	あり	15	6	35	陰性	陰性	8	TC+Bev療法で部分奏効、Bev維持療法
4	78	腹膜癌 3C	T3cN0M0	49	深部静脈血栓症	あり	なし	19	5	16	陰性	陰性	8	TC+Bev療法で部分奏効、Bev維持療法
5	66	卵巣がん 3C	T3cN0M0	40	腸閉塞	あり	なし	4	3	4	陽性	BRCA1+	10	TC+BevでNAC部分奏効、IDSで完全切除後にOlaparib+Bev維持療法
6	53	卵巣がん 4B	T3cN1M1b	61	深部静脈血栓症	あり	あり	7	6	20	陽性	BRCA2+	12	TC療法で部分奏効も腸間膜に腫瘍残存、Niraparib維持療法
7	53	卵巣がん 4B	T3cN1M1b	35		あり	あり	19	3	21	陰性	陰性	10	TC+Bev療法でNAC中

診断的腹腔鏡手術の役割はより多様化し重要となってきた。当院では2020年10月から2022年4月までに行った初発進行卵巣がんに対して7例の診断的腹腔鏡下手術を行ったため、その臨床的意義について考察する。

【方法・結果】

当院では2020年10月に初発進行卵巣がんに診断的腹腔鏡下手術を導入するまで、PDS達成が困難と考えられる症例に対しては試験開腹術による子宮附属器摘出術や播種切除、腹水細胞診および腹腔内検索を行っていた。また、腹水穿刺細胞診や子宮内膜細胞診による悪性細胞の存在をもって試験開腹術を省略し化学療法を施行する症例もあった。

今回、2020年10月から2022年4月までに初発進行卵巣がんに対して7例の診断的腹腔鏡下手術を行った。年齢は53-78歳（中央値 70歳）、stageはⅢC期が3名、ⅣA期が1名、ⅣB期が3名であった（表1）。造影CT・MRIなどの画像診断で卵巣がんまたは腹膜がんが疑われ、かつ腹腔内癒着や腹膜播種、大網病変が指摘され、PDSでのcomplete surgeryが困難と考えられた症例に対して診断的腹腔鏡下手術を行った。手術時間は35-61分（中央値44分）。出血量は全例で20 mL以下であった。全例で臍部と左下腹部に12mmポートを、また下腹部正中と右下腹部に5mmポートを作成し、左下腹部の12mmポートからリデューススリーブや回収袋を用いて検体回収を

表 2 診断的腹腔鏡手術における predictive index

Predictive index parameter	score0	score2
Omental Cake	胃大彎に至る腫瘍形成はない	胃大彎に至る腫瘍形成がある
Peritoneal carcinomatosis	傍結腸溝や骨盤腹膜に沿い限局的で、腫瘍摘出術により外科的に切除可能ながん性腹膜炎である	粟粒状で広範囲に拡がり摘出不能ながん性腹膜炎である
Diaphragmatic carcinosis	横隔膜表面の大部分を覆う広範囲の浸潤を伴う腫瘍形成はない	横隔膜表面の大部分を覆う広範囲の浸潤を伴う腫瘍形成がある
Mesenteric retraction	腸間膜根に消化管の動きを制限するような大きな浸潤性結節や腫瘍の侵襲がない	腸間膜根に消化管の動きを制限するような大きな浸潤結節や腫瘍の侵襲がある
Bowel infiltration	消化管の切除を要せず、粟粒状の腫瘍形成を認めない	消化管の切除を要するか、粟粒状の腫瘍形成を認める
Stomach infiltration	胃壁に明らかな腫瘍形成を認めない	胃壁に明らかな腫瘍形成を認めない
Liver metastases	肝臓表面に病変がない	肝臓表面に病変がある



行った。(図1,2)

腸管や血管と隣接せず、比較的切除容易な腹膜播種や腸間膜播種からの組織を各1~2cm<sup>3</sup>、可能な限り複数個採取後に、バイポーラーやガーゼ圧迫、サージセル®等で止血を行った。開腹術への移行など、手術に関する大きな合併症は認めなかった。初診日から診断的腹腔鏡手術までの日数は4~22日(中央値15日)であった。手術から病理診断確定に要した日数は3~6日(中央値5日)で、組織型は全例が高異型度漿液癌と診断された。手術から初回化学療法までの日数は4~35日(中央値16日)であった。NACの開始時期については主治医が判断し、患者の状態が許せば可及的速やかに治療を開始した。症例3では診断的腹腔鏡術後に両側胸水の増加と呼吸不全を認め、2回の胸腔穿刺を要したが、化学療法開始後すみやかに胸水は減少した。症例5では腫瘍圧迫による消化管通過障害をきたしていたため、術前より化学療法についてインフォームド・コンセントを取得し、病理診断確定した翌日の術後4日より化学療法を開始した。数日で消化管通過障害は改善し、経口摂取可能となり退院した。

### 【考察】

当院では、初回手術でcomplete surgeryが達成困難と予想される初発進行卵巣がん症例に対しては原発巣生検や子宮附属器摘出術を目標とした試験開腹術を行っていた。また、

腹水細胞診の所見をもってNACを開始する症例もあったが、後述する組織を検体としたコンパニオン診断が確立したことで、NAC開始前に組織検体を採取することが重要となってきた。これを踏まえ2020年10月以降より、predictive index 6点以下かつ術前の画像評価で病変切除可能と判断された症例ではcomplete surgeryを目標とした開腹術および迅速病理診断を併用したPDSを試みるが、それ以外の症例では原則としてNACを行う前に診断的腹腔鏡下手術を行う方針としている。

今回我々が経験した7症例の診断的腹腔鏡手術の所見は、いずれもpredictive index 8点以上であり、PDSでのcomplete surgery達成が困難と考えられる症例であった。試験開腹術と比較した診断的腹腔鏡手術の利点として、皮膚切開の延長や触診を必要とせずとも、気腹と拡大視野により腹膜播種・肝表面・横隔膜・胃大彎の微細な観察が容易であることが挙げられる。また、本術式のもう一つの目的として組織採取がある。我々が経験した7症例では強出血など合併症を起こすことなく腹腔鏡下に組織採取が可能であり、従来の試験開腹術と同様に目的を達成できた。

初期卵巣がんにおいては、腹腔鏡下手術は開腹手術に比して手術時間の短縮、入院日数の短縮、術後補助化学療法までの期間短縮に寄与し、合併症も増加させなかったとの報告<sup>7)</sup>があり、進行卵巣がん患者に対する診断的腹腔鏡下手術においても同様のメリットがある

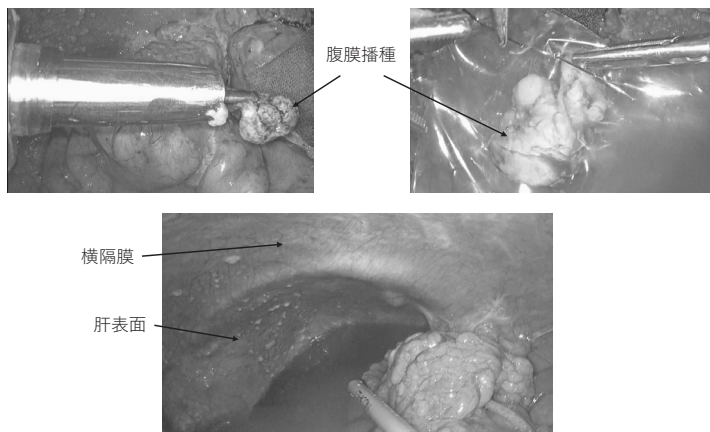


図1 診断的腹腔鏡手術の術中映像

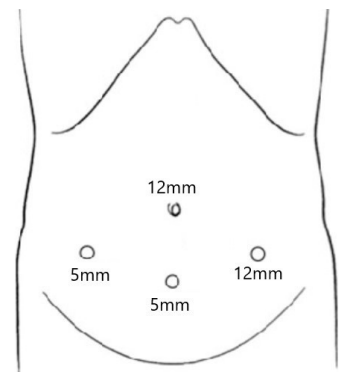


図2 当科での診断的腹腔鏡におけるポート配置

可能性がある。

診断的腹腔鏡手術の問題点の1つにはポートサイト転移の可能性があげられる。Vergoteらは173例の診断的腹腔鏡手術を行った進行卵巣がん患者において、その後の腫瘍減量術の際にポート部位を切除することで30例(17%)の患者に顕微鏡的にポートサイト転移を認めたが、そのうち臨床的に診断がついた8例のみでも化学療法により全例で病変が消失し、治療や予後に影響をきたさなかったことを報告している<sup>8)</sup>。また検体採取に回収袋を用いることでポートサイト転移を予防できるとする報告もある<sup>7)</sup>。当院ではポートサイト転移を予防するためリデューサースリーブや回収袋を使用して生検組織が直接ポート内に接触しないよう対策を講じており、現時点で臨床的に問題となるポートサイト転移は経験していない。

他の問題点として、トロッカー挿入により腹膜播種や原発巣を直接損傷しないよう細心の注意を払う必要があり、術前の画像診断を用いて腹腔内の状況を術前より十分評価し、トロッカー挿入は腹腔鏡手術に普段から熟練した術者が行い、例えば1stトロッカー直下に腹膜播種が存在することが予想される時にはオープン法を用いるなど工夫をすることが合併症回避に必要と考えられる。

近年、Myriad社のmyChoice™診断システムによる相同組換え修復欠損(homologous recombination deficiency: HRD)の検査が保険適用となったことや、HRD陽性進行卵巣がんでの初回化学療法後の維持療法にOlapalib+Bevacizumab<sup>9), 10)</sup>が使用可能となったことにより、PDSを施行する際はもとより、NAC+IDSを施行する群においても、化学療法を施行する前に腹水細胞診や生検、または手術により腫瘍組織を採取し適切に保存しておく必要性が増している。また、組織検体を

用いて臓器横断的(tumor-agnostic)にコンパニオン診断を行う次世代シーケンサー等を用いた遺伝子パネル検査も2019年に保険収載となった<sup>11)</sup>。この検査においても適切に保存された十分な腫瘍細胞の採取が必要不可欠である。

myChoice™診断システムに提出するための組織量は「小指第1関節分」が目安と言われており、検査には「厚さ5 $\mu$ m以上かつ腫瘍細胞割合が20%以上の未染色スライドが8枚以上」必要である。Foundation One®CDxがんゲノムプロファイル検査に提出するためには「表面積25 mm<sup>2</sup>以上の組織切片から、厚さ4~5 $\mu$ mの未染色スライドを10枚」作製することが検査要件とされている<sup>11)</sup>。当院では、切除および止血が比較的容易であると考えられるできる限り孤立した腹膜播種や原発巣、大網播種の一部から切除を行い、分量に達したところで手術を終了している。現在のところHRD不明となった症例はないが、Foundation One®CDxがんゲノムプロファイル検査を検討した症例は未だないため、本術式でがんゲノムプロファイル検査に必要なスライド作製に十分な組織量の採取が可能であるかの検討は今後の課題である。

### 【結語】

初回進行卵巣がん7例において診断的腹腔鏡手術を導入し、問題となる合併症をきたすことなく、従来の試験開腹術と同様に腹腔内観察と組織採取を行うことができた。

### 【利益相反について】

利益相反：なし

## 【文献】

1. 日本婦人科腫瘍学会. 卵巣がん・卵管癌・腹膜癌治療ガイドライン 2020年版. 2020;
2. Vergote, I. et al. Neoadjuvant chemotherapy versus debulking surgery in advanced tubo-ovarian cancers : pooled analysis of individual patient data from the EORTC 55971 and CHORUS trials. 2018; 19.
3. Burg, M. E. L. Van Der et al. Neoadjuvant Chemotherapy or Primary Surgery in Stage IIIC or IV Ovarian Cancer. 2010; 943-953.
4. Kehoe, S. et al. Primary chemotherapy versus primary surgery for newly diagnosed advanced ovarian cancer ( CHORUS ): an open-label , randomised , controlled , non-inferiority trial. Lancet 2022; 386: 249-257.
5. Fagotti, A. et al. Randomized trial of primary debulking surgery versus neoadjuvant chemotherapy for advanced epithelial ovarian cancer ( SCORPION- NCT01461850 ). 2020; 1657-1664.
6. Fagotti, A. et al. A Laparoscopy-Based Score To Predict Surgical Outcome in Patients With Advanced Ovarian Carcinoma : A Pilot Study. 2006; 13: 1156-1161.
7. Lee, M. et al. Comparisons of surgical outcomes, complications, and costs between laparotomy and laparoscopy in early-stage ovarian cancer. International Journal of Gynecological Cancer 2011; vol. 21 251-256.
8. Vergote I, Marquette S, Amant F, Berteloot P, N. P. Port-site metastases after open laparoscopy\_ a study in 173 patients with advanced ovarian carcinoma. Int. J. Gynecol. Cancer 2005; 776-9.
9. Coquard, I. R. et al. Olaparib plus Bevacizumab as First-Line Maintenance in Ovarian Cancer. 2019;
10. 日本婦人科腫瘍学会 編. 卵巣がん・卵管癌・腹膜癌治療ガイドライン 2020年版 CQ12・13・25アップデート. 2020;
11. 日本臨床腫瘍学会 & 編. 次世代シーケンサー等を用いた 遺伝子パネル検査に基づく がん診療ガイダンス. 2021;

## 症例報告

## 排卵誘発後の卵巣過剰刺激症候群により 正所異所同時妊娠の診断に難渋した一例

小牧市民病院

春原友海、池田沙矢子、秋田寛佳、藤井詩子、藤原多子

### A case of delayed diagnosis for heterotopic pregnancy after ovulation induction due to severe ovarian hyperstimulation syndrome

Yumi Sunohara, Sayako Ikeda, Hiroka Akita, Utako Fujii, Sawako Fujiwara

Department of Obstetrics and Gynecology, Komaki City Hospital

## 【概要】

正所異所同時妊娠 (heterotopic pregnancy, HP) は比較的稀な疾患であるが、生殖補助医療 (assisted reproductive technology, ART) や排卵誘発により発症率が上昇する。そのため近年の生殖医療の普及により報告数が増加している。我々はクロミフェンクエン酸塩 (clomiphene citrate, CC) とヒト閉経期尿性ゴナドトロピン (human menopausal gonadotropin, hMG) 製剤を併用した排卵誘発後に卵巣過剰刺激症候群 (ovarian hyperstimulation syndrome, OHSS) となり、HP の診断に難渋した一例を経験したため報告する。

症例は30歳、G1P0、前医にて多嚢胞性卵巣症候群 (polycystic ovary syndrome, PCOS) と診断され CC と hMG による排卵誘発後、タイミング療法にて二絨毛膜二羊膜双胎 (DDT) 妊娠が成立した。妊娠7週1日に性器出血と悪阻症状の悪化のため前医に入院した。徐々に尿量が減少し腹部膨満感を伴う軽度の下腹部痛を認め、妊娠8週2日に頻回の嘔吐後の血圧低下にて当院へ救急搬送となった。超音波検査では大量の腹水と多房性に腫大した両側卵巣を認め、子宮内には2個の胎嚢とそれぞれに心拍が確認された。DDT 妊娠の重症 OHSS と診断し入院加療となったが、夜間に下腹部痛が増悪した。翌日の採血検査で Hb5.1g/dl と急激な貧血の進行を認め、緊急腹腔鏡手術を行った。術中所見では肝表面まで及ぶ血性腹水の貯留と両側卵巣の多房性腫大を認めた。腫大した右卵管から活動性出血を認め、右卵管妊娠破裂の所見であった。右卵管切除を行い病理組織検査にて確定診断を得た。術後に1児は子宮内胎児死亡 (IUFD) となったが、諸症状は改善し術後3日目に退院となった。その後の妊娠経過は良好で妊娠40週5日、自然経膈分娩にて生児を得た。妊娠成立や OHSS による付属器の観察不良に加え、腹部膨満感を伴う下腹部痛と腹水貯留は異所性妊娠の破裂による下腹部痛と腹腔内出血と一見して区別することができず、HP の診断に難渋した。ART や排卵誘発後には HP の発症率が上昇することを念頭に置いて治療にあたる必要があると思われた。

Keywords : heterotopic pregnancy, ovarian hyperstimulation syndrome, clomiphene citrate, ovulation induction

## 【緒言】

正所異所同時妊娠 (heterotopic pregnancy, HP) の頻度は自然排卵周期では約30000妊娠に1例と極めて稀であるが<sup>1)</sup>、生殖補助医療 (assisted reproductive technology, ART) や排卵誘発などにより有意に上昇する<sup>2) 3)</sup>。報告としてはARTによるものが多いが、排卵

責任著者：藤原多子

著者連絡先：春原友海

Email: spring.kk.yy.yumi521@gmail.com

(受付：2022年5月7日、採択：2022年7月28日)

誘発後も発症率が上昇することは留意すべきである。一方、卵巣過剰刺激症候群（ovarian hyperstimulation syndrome, OHSS）は主にゴナドトロピン療法後に発症し、毛細血管透過性亢進に伴い、卵巣腫大、循環血漿量減少、血液濃縮、胸腹水貯留などの種々の症状を呈する疾患である。2022年4月より不妊治療への保険適応が大幅に拡大されたことで今後患者数の増加が見込まれる。それに伴いHPやOHSSなどの不妊治療に関連した疾患の発症数の増加が懸念される。OHSSとHPは併発する可能性があり、診断や治療に十分な注意が必要である。今回、クロミフェンクエン酸塩（clomiphene citrate, CC）と閉経期尿性ゴナドトロピン（human menopausal gonadotropin, hMG）製剤を用いた排卵誘発後に二絨毛膜二羊膜双胎（DDT）妊娠が成立した妊婦がOHSSを合併し、HPの診断に難渋した一例を経験したため、若干の文献的考察を加え報告する。

### 【症例】

年齢：30歳、G1P0、既往歴なし  
 現病歴：不妊を主訴に近医を受診し多嚢胞性卵巣（polycystic ovary syndrome, PCOS）と診断された。消退出血3日目から12日目までCC50mgを内服し、15日目から19日目までhMG製剤150単位が連日投与された。23日目に排卵惹起にヒト絨毛性ゴナドトロピン（human chorionic gonadotropin, hCG）製剤5000単位が使用され、タイミング指導によりDDT妊娠が成立した。妊娠7週1日に少量

の性器出血、嘔気および嘔吐を認め、切迫流産ならびに悪阻の診断で前医に入院となった。安静臥床にて補液治療を受けていたが徐々に尿量の減少、腹部膨満感を伴う軽度の下腹部痛を認めた。妊娠8週2日に嘔気の増悪を認め頻回の嘔吐後、血圧低下したため当院へ救急搬送となった。

初診時現症：血圧87/61mmHg、脈拍148回/分、呼吸数36回/分、体温36.3度、酸素飽和度98%（room air）、意識清明、冷汗あり。腹部膨満感と下腹部に軽度圧痛（NRS2/10）あり、暗赤色帯下を少量認めた。超音波検査では両側卵巣は約10cm大で多房性に腫大し、モリソン窩まで及ぶ腹水貯留を認めた。子宮内には胎嚢が2個確認されそれぞれに心拍を認めた。

血液検査所見：WBC20000/ $\mu$ l、Hb8.2g/dl、Ht23.3%、MCV86.3fl、MCHC35.2g/dl、Plt33.5万/ $\mu$ l、CRP1.24mg/dl、TP5.5g/dl、Alb3.3g/dl、Cre0.75mg/dl、eGFR74ml/min/1.73m<sup>2</sup>、PT-INR1.06、APTT21.7秒

入院後経過：OHSS重症度分類に従い（表1）、重症OHSSと診断した。前医から外液による急速補液を開始しており、入院後は血圧は100mmHg台へ上昇し維持し得た。WBC、CRPの上昇はストレスによる反応性上昇と思われたが感染症の合併を考慮しCefmetazole1g×2回/dayの投与を行った。Hb、Ht低値については妊娠に関連した貧血に加え、急速補液による希釈の関与を考えた。入院当日、夜間に下腹部痛が増悪し鎮痛剤で経過観察していたが翌日の採血検査でHb5.1g/dl、Ht14.4%

	軽症	中等症	重症
自覚症状	腹部膨満感	腹部膨満感 嘔気・嘔吐	腹部膨満感 嘔気・嘔吐・腹痛・呼吸困難
胸腹水	小骨盤内	上腹部に及ぶ	腹部緊満を伴う腹部全体の腹水 あるいは胸水を伴う
卵巣腫大	≧6cm	≧8cm	≧12cm
血液所見	正常	増悪傾向	Ht≧45%, WBC≧15000/mm <sup>3</sup> , TP<6.0g/dlまたはAlb<3.5g/dl

表1 OHSSの重症度分類(日本産科婦人科学会2009年)

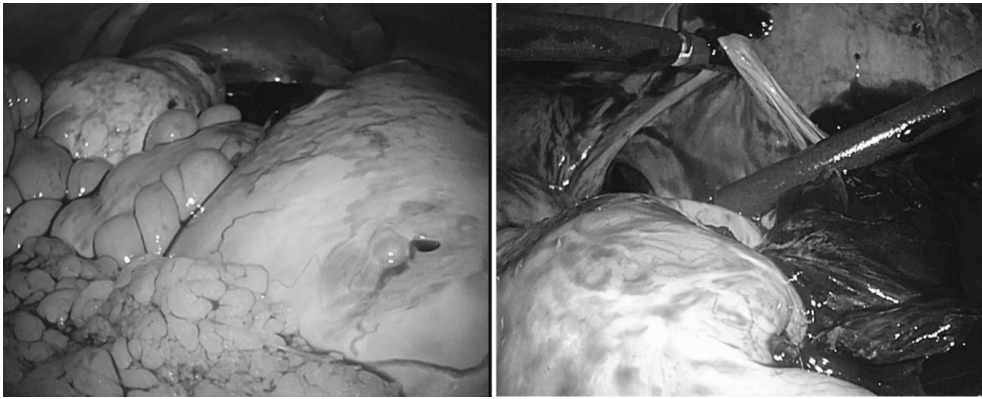


図1 術中所見

- 左：肝表面まで及ぶ血性腹水が貯留していた。両側卵巣とも多数の腫大した卵胞を認め右卵巣は超手拳大、左卵巣は鷲卵大に腫大していた。
- 右：右卵管周囲に付着した血腫を除去すると活動性出血を認め右卵管妊娠破裂の所見であった。

と急激な貧血の進行を認めた。意識清明であったが収縮期血圧は90～100mmHg、脈拍130～140回/分の頻脈を認め、shock index  $\div 1.4$ であった。超音波検査ではあきらかな異所性妊娠部位を特定できなかったが入院時と同様に大量の腹水を認め、この時点で異所性妊娠の破裂による腹腔内出血により出血性ショックに進展していることを疑った。赤血球濃厚液（RBC）4単位、新鮮凍結血漿（FFP）4単位の輸血を開始しつつ緊急腹腔鏡手術を施行することとした。

手術所見：碎石位、全身麻酔管理で手術を開始した。臍上から3cmの切開を加えフリーアクセス<sup>®</sup>XSで被覆し同部より5mmポートを2か所留置した。気腹圧は10mmHgとした。腹腔内観察では肝表面まで血性腹水が貯留しており、両側卵巣とも多数の腫大した卵胞を認め右卵巣は超手拳大、左卵巣は鷲卵大に腫大していた（図1、左）。腫大卵巣により術野の視野が不良であり追加で左右下腹部に5mmポートを留置し、腫大した卵胞の一部を鈍的に穿破し縮小させた。右卵管周囲に大量の凝血塊の付着があり（図1、右）、除去すると2cm大に腫大した右卵管から動脈性出血を認めた。可視範囲内には他に出血源を認めず、左卵管や大網、腹膜に異所性妊娠を疑う箇所は見られなかった。右卵管妊娠破裂と思われるVessel sealing system LigaSure<sup>™</sup>を用いて右

卵管切除を行った。出血量は1810ml、手術時間は87分であった。

病理結果：右卵管妊娠

病理所見：卵管は拡張し腔内に血腫と多数のchorionic villiがみられ卵管壁の一部はdecidual changeを示していた（図2）。

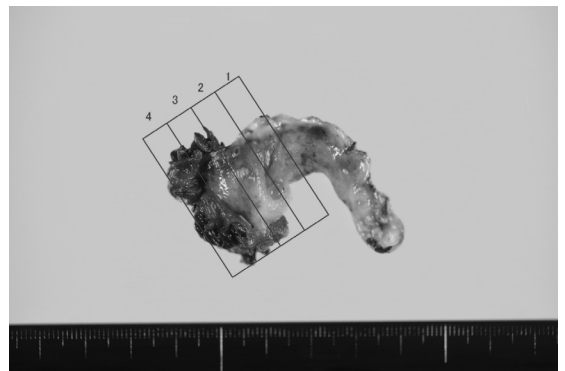


図2 右卵管

卵管は拡張し腔内には血腫と多数のchorionic villiがみられた。卵管壁の一部はdecidual changeを示した。

術後経過：循環動態は安定し、術後1日目の採血検査でHb7.8g/dlと上昇を認めた。出血量を考慮しRBC2単位を追加投与し、鉄製剤（フェジン静注40mg）×3の連日投与を行った。下腹部痛や腹部膨満感、嘔気等の諸症状の改善を認め、術後3日目にはHb11.4g/dlまで上昇を認め、WBCは正常域となった。超音波検査では腹水は減少傾向にあり、両側卵

巢は7 cm程度まで縮小が見られたが、1児のIUFDが確認された。退院後は近医で周産期管理され、順調に経過し妊娠40週5日、自然経膣分娩にて女児を得るに至った。

### 【考察】

HPは子宮内と子宮外に同時に妊娠を認める疾患で、発見が遅れると破裂による出血性ショックとなり母児の命に係わる<sup>4) 5)</sup>。以前は子宮内外同時妊娠と言われていたが、2018年改定され、「正所異所同時妊娠」という名称になった<sup>5)</sup>。異所性妊娠部位としては約90%が卵管であり<sup>2) 3)</sup>、関連するリスクとしてはART、薬剤による排卵誘発、骨盤内炎症性疾患(PID)既往<sup>2) 6)</sup>、卵管病変<sup>2) 7)</sup>、異所性妊娠既往<sup>2) 6)</sup>などが挙げられ、異所性妊娠と同様である。リスクがなくとも発症することがある<sup>7)</sup>。

自然排卵周期におけるHPの頻度は30000妊娠に1例であり<sup>1)</sup>以前は臨床で遭遇することが珍しかったが、近年の不妊治療の普及に伴い発症頻度は増加している。ARTではその頻度は0.15~1%まで上昇すると報告されている<sup>8)</sup>。ARTでは複数胚移植が行われる症例が一定数あることや、そもそもARTを行う患者は卵管病変を有していることが多いためであることが指摘されている<sup>9) 10)</sup>。

排卵誘発でもHPの発症率の増加が報告されており<sup>2) 8)</sup>、特にCCによる排卵誘発後にHPが発生したとする報告は多くある。Tal Jら<sup>2)</sup>は、1971年から1993年のHP101例を調べ51.5%でCCが使用されていたと報告した。Glassner MJら<sup>11)</sup>はCCによる排卵誘発ではHPの発症頻度は900妊娠に1例と報告し、CCによるHP発症率上昇について指摘した。さらにCCによる異所性妊娠の発症率の増加についての大規模な研究があり、Verhulst Gら<sup>12)</sup>はARTで妊娠した3800例を分析した結果、CCとhMGを使った群ではゴナドトロピン放出ホルモンアナログ(gonadotropin releasing hormone analogue, GnRHa)とhMGを使った群に比べて優位に異所性妊娠の発生率が高かったと報告した。異所性妊娠は子宮内妊娠

成立以外はHPと病態が同様でありこの研究結果はCCによるHP発症率の上昇についても説明できる。卵管妊娠の発生率上昇の機序としてはCCによる卵管のエストロゲンレセプターに対しての抗エストロゲン効果によりエストロゲンとプロゲステロンの局所での比率が変化し、結果として卵管の蠕動運動を阻害する可能性が指摘されている<sup>2)</sup>。CCは安価な経口剤で一般的に安全に使用することができるため不妊治療専門でない一般産婦人科診療を行うクリニック等でも排卵誘発薬としてよく使用されている。本症例のようなPCOS症例に対しては第一選択である。CCを使用した排卵誘発時には異所性妊娠やHPのリスクが上昇することを十分に留意して管理する必要がある。

HPの診断は一般に難しい。通常の異所性妊娠で診断に有用な血清hCG値が子宮内妊娠の影響を受けることから有用でなく、臨床症状が非特異的であるため誤診や診断の遅れが頻繁に起こる<sup>4)</sup>。主な症状は性器出血や腹痛であるが、吐き気や下痢等の消化管症状のこともある<sup>3) 4)</sup>。こういった症状は通常の妊娠における切迫流産や悪阻でも見られるため看過されうる。また半数が無症状であったとの報告<sup>6) 8)</sup>もある。本症例も前医で軽度下腹部痛、性器出血や嘔気等の症状から、切迫流産や悪阻と診断されていたが、手術により症状が軽快したことから、それらはHPによる症状であった可能性が示唆された。

診断には主に経膈超音波断層法が用いられる。超音波検査技術の向上により以前に比べて診断率は上昇してきているが<sup>2)</sup>依然としてHPの診断率は26~41%と高くない<sup>2) 6)</sup>。子宮内妊娠が確認されることで見過ごされやすく、付属器周囲の腫瘍が確認されても子宮内妊娠の存在から出血性黄体と間違われることがある<sup>13)</sup>。またOHSS合併例では腫大した卵巣や腹水により超音波検査での診断感度が下がると報告されている<sup>14)</sup>。診断の難しさからHPは異所性妊娠単独よりも破裂による諸症状から発見されることが多い。土屋ら<sup>15)</sup>は2004~2013年の10年間のHPの23例について報告しているが、14例(60%)で腹腔内出血が疑

われ、緊急手術により診断がなされたと報告した。また大量出血により輸血が必要となる頻度もHPの方が高いとShah Yら<sup>16)</sup>は報告している。本症例でも腹水はOHSSによるものと考え高度な貧血を認めるまで血性腹水だとは気付かず手術までに時間を要してしまうこととなり、輸血が必要な事態となった。

HPの診断における他のモダリティとしては循環動態が安定している場合、妊娠部位の同定や血性腹水の存在を確認することが可能であることから単純MRI検査が有用であったとする報告がある<sup>17)</sup>。MRI検査は妊娠初期には避けられる傾向にあるがガドリニウム造影剤を用いない場合、妊娠第1三半期において児の予後に影響しないことがシステマティックレビューで報告されており<sup>18)</sup>、超音波検査で観察不良なHPに対しての診断ツールとして選択肢となりうる。また画像検査が不可能であったり、診断に至らない症例では審査腹腔鏡による診断が容認される<sup>19)</sup>。

HPの治療に関しては確立されたガイドラインはなく、一般的には異所性妊娠の治療に準ずる。破裂による諸症状がある場合や循環状態が不安定であれば外科的治療が第一選択である<sup>20)</sup>。なお妊娠中の手術についてアメリカ内視鏡外科学会（SAGES：Society of American Gastrointestinal and Endoscopic Surgeons）は妊娠中のどの期間であっても安全に手術ができるとしている<sup>19)</sup>。手術では対側卵管が正常である場合、術後の絨毛遺残や再出血の可能性、子宮内妊娠への影響を考慮すると患側卵管切除が望ましい<sup>20)</sup>。HPにおける開腹手術と腹腔鏡下手術の成績を比較した報告は筆者の検索した限りなかったが、SAGESでは妊娠時、非妊娠時とも腹腔鏡手術は開腹手術と比べ臨床結果に有意差がなく、一方で入院期間の短縮や早期の血栓症イベントが少ない、術後イレウスが少ない、術後麻酔使用が少なく児への影響が少ない、創部合併症が少ないなどと評価している<sup>19)</sup>。他にも妊娠中の開腹手術と腹腔鏡手術を比較した研究で出血量、入院日数、術後疼痛、整容面等において腹腔鏡手術の方が有益性が高いとい

う報告<sup>21) 22)</sup>が散見されており、HPにおいて腹腔鏡手術が有用である可能性がある。本症例で腹腔鏡手術を選択したのは整容、侵襲面等での腹腔鏡の利点に加え、術前の画像診断で確定しておらず審査目的を兼ねていたためである。結果としてはHPの診断に至り、母児を救命し得た。

HPの予後については流産率が正常妊娠より約30%高くなると報告されているが<sup>8)</sup>、適切に治療を受け妊娠が継続できた場合、死産、早産、低出生体重などの出生転帰は正常妊娠と変わらないとされている<sup>8) 20)</sup>。この点からも早期の診断、治療が重要であることは言うまでもない。

一方でOHSSは主に薬剤による卵巣刺激により発症する医原性疾患である。さまざまな回避策がとられるようになってきているが、本邦においては入院を要する重症例は0.8～1.5%、危機的最重症例は10万あたり0.6～1.2と報告されている<sup>23)</sup>。リスク因子は若年（35歳以下）、PCOS、やせ型、高卵巣予備能などが挙げられる。OHSSはLHサージの目的でhCGを投与した後に起こる早発型と、妊娠成立後に絨毛組織から分泌される内因性hCGによって起こる晩発型があり後者のほうがより重症化しやすい<sup>23)</sup>。本患者は若年、PCOSを背景に、LHサージのトリガーとしてhCGが使用され双胎妊娠が成立しており、典型的な高リスク群であった。

OHSSとHPの合併が不妊治療中に起こることは珍しいことではない。卵巣刺激はOHSS、多胎妊娠双方のリスクとなるためである。興味深い発表があり、JH Jeonら<sup>24)</sup>はART後に生じたHP48例について解析したところ、OHSS発症群では約11倍HPの発症率が高かったことを報告しOHSSはHPの有意なリスク因子だと述べた。想定以上に合併例が多いことを念頭におき、OHSS発症例ではHPの除外には特に慎重であるべきだと言える。

OHSSを合併することでHPの診断に難渋したとする報告は複数あるが<sup>14) 25)</sup>、筆者がOHSSの合併で最も難儀に感じたのは症状の類似性の高さであった。OHSSによる腹部膨満感を



伴う下腹部痛や腹水貯留は異所性妊娠破裂による下腹部痛と腹腔内出血とは一見区別できず、両者とも血管内脱水によるショックバイタルとなるため臨床症状が類似する。さらに本症例の場合はDDT妊娠成立例で重症かつ典型的なOHSSの超音波検査所見を認めており、異所性妊娠破裂を併発していることを即座に疑うことは困難な症例であったと思われる。しかしCCによる排卵誘発後という経過からHPの併発を鑑別に挙げ、除外できるまで精査を進めるべきであった。

### 【結語】

CCとhMGによる排卵誘発後のOHSSによりHPの診断が困難であった一例を経験した。近年の不妊治療の普及に伴い、HPは決して稀な疾患ではなくなっていくと思われる。ARTや特にCCを使用した排卵誘発で発症率が増加することを踏まえ、子宮内妊娠が確認された後であっても否定されるまで検索を怠らないことが重要であり、早期の診断と治療に努めるべきである。腹腔鏡手術は画像検査での診断が難しい症例の審査目的や手術手段として有用である。

利益相反：なし

### 【文献】

1. De Voe RW, Pratt JH. Simultaneous intrauterine and extrauterine pregnancy. *Am J Obstet Gynecol* 1948; 56: 1119-1126.
2. Tal J, Haddad S, Gordon N, et al. Heterotopic pregnancy after ovulation induction and assisted reproductive technologies: a literature review from 1971 to 1993. *Fertil Steril* 1996; 66: 1-12.
3. Wu Z, Zhang X, Huang X, et al. Clinical analysis of 50 patients with heterotopic pregnancy after ovulation induction or embryo transfer. *Eur J Med Res* 2018; 23: 17.
4. Wang LL, Chen S, Ye DS, et al. Misdiagnosis and delayed diagnosis for ectopic and heterotopic pregnancies after in vitro fertilization and embryo transfer. *J Huazhong Univ Sci Technol Med Sci* 2014; 34: 103-107.
5. 日本産科婦人科学会 産科婦人科用語集・用語解説集 改訂第4版. 2018; 187
6. Barrenetxea G, Barinaga-Rementria L, de Lopez LA, et al. Heterotopic pregnancy : two cases and a comparative review. *Fertil Steril* 87: 417. E9-15,2007.
7. Yu Y, Xu W, Xie Z, et al. Management and outcome of 25 heterotopic pregnancies in Zhejiang, China. *Eur. J. Obstet. Gynecol. Reprod. Biol.* 2014;180:157. doi: 10.1016/j.ejogrb.2014.04.046.
8. Clayton HB, Schieve LA, Peterson HB, et al. A comparison of heterotopic and intrauterine-only pregnancy outcomes after assisted reproductive technologies in the United States from1999 to2002. *Fertil Steril* 2007; 87: 303-309.
9. Marcus SF, Brinsden PR. Analysis of the incidence and risk factors associated with ectopic pregnancy following in-vitro fertilization and embryo transfer. *Hum Reprod* 1995; 10: 199-203.
10. Clayton HB, Schieve LA, Peterson HB, et al. Risk of ectopic pregnancy among women who underwent ART. United States, 1999-2001. *Obstet Gynecol* 2006; 107: 595-604.
11. Glassner MJ, Aron E, Eskin BA. Ovulation induction with clomiphene and the rise in heterotopic pregnancies: A report of two cases. *J Reprod Med.*1990; 35: 175-8
12. Verhulst G, Camus M, Bollen N, et al. Analysis of the risk factors with regard to the occurrence of ectopic pregnancy after medically assisted procreation. *Hum reprod* 1993; 8: 1284-1287.
13. Li XH, Ouyang Y, Lu GX. Value of transvaginal sonography in diagnosing heterotopic pregnancy after in-vitro fertilization with embryo transfer. *Ultrasound Obstet Gynecol* 2013; 41: 563-569.
14. Pan HS, Chuang J, Chiu SF, et al. Heterotopic triplet pregnancy: report of a case with bilateral tubal pregnancy and an intrauterine pregnancy. *Hum Reprod* 2002; 17: 1163-6.

15. 土屋雄彦、片桐由起子、北村衛、他。卵巣刺激後タイミング指導周期に子宮内外同時妊娠をきたした3例の検討。日受精着床会誌2015; 32: 104-110.
16. Shah Y, Zevallos H, Moody L, et al. Combined intra-and extrauterine pregnancy. A diagnostic challenge. J Reprod Med 1980; 25:290-2.
17. 西村智樹、福原健、原理恵、他。子宮内外同時妊娠を疑いMRIで診断を確定し腹腔鏡下手術を行った1例。現代産婦人科2018; 67: 121-125.
18. Ray JG, Vermeulen MJ, Bharatha A, et al. Association between MRI exposure during pregnancy and fetal and childhood outcomes. JAMA 2016; 316:952-961.
19. SAGES : Society of American Gastrointestinal and Endoscopic Surgeons in May2017: Guidelines for the use of laparoscopy during pregnancy. Surg Endosc. 2017
20. Li JB, Kong LZ, Yang JB, et al. Management of heterotopic pregnancy: experience from 1 tertiary medical center. Medicine2016; 95:e2570.
21. Oelsner G, Stockheim D, Soriano D, et al. Pregnancy outcome after laparoscopy or laparotomy in pregnancy. J Am Assoc Gynecol Laparosc 2003; 10:200-204.
22. 久須美真紀、袖本武男、板橋加奈、他。妊娠に合併した良性卵巣嚢腫に対する腹腔鏡下手術と開腹手術の検討。日産婦内視鏡学会、2010; 26: 605-609
23. 日本産科婦人科学会 産婦人科診療ガイドライン婦人科外来編2020 CQ327卵巣過剰刺激症候群（OHSS）の発症や重症化の予防は？：205-208
24. JH Jeon, YI Hwang, IH Shin, et al. The risk factor and pregnancy outcomes of 48 cases of heterotopic pregnancy from a single center. J Korean Med Sci 2016; 31: 1094-1099.
25. Valatka T, Jozo T, Krunoslav K, et al.: Heterotopic triplet pregnancy complicated with ovarian hyperstimulation syndrome following in vitro fertilization. Acta Clin Croat.2011; 50 (4) : 595-8.

## 症例報告

## 巨大な子宮筋腫分娩症例に対する、TLH手技の工夫 腔管矢状切開の経験

大同病院産婦人科<sup>1)</sup> 名古屋大学医学部附属病院産科婦人科<sup>2)</sup>  
木村晶子<sup>1)</sup>、中村智子<sup>2)</sup>、高橋千晶<sup>1)</sup>、服部友香<sup>1)</sup>、境康太郎<sup>1)</sup>

### Sagittal vaginal incision to assist TLH for large uterine myoma prolapse

Akiko Kimura<sup>1)</sup>, Tomoko Nakamura<sup>2)</sup>, Chiaki Takahashi<sup>1)</sup>, Yuka Hattori<sup>1)</sup>, Kotaro Sakai<sup>1)</sup>

<sup>1)</sup> Department of Obstetrics and Gynecology, Daido Hospital.

<sup>2)</sup> Department of Obstetrics and Gynecology, Nagoya University Hospital.

## 【概要】

子宮筋腫分娩症例での腹腔鏡下腔式子宮全摘術（Total laparoscopic hysterectomy、以下TLH）では、子宮腔部の変形に伴い腔部切開ラインがわかりづらくなるため、切開レベルが腔壁ではなく子宮頸管である可能性に注意を要する。TLHで加療した筋腫分娩の2症例を通して手術時の工夫について報告する。症例1は47歳、2妊2産。筋腫分娩疑いにて当院へ紹介。6 cm大の筋腫分娩を認め、3か月間GnRHアンタゴニスト内服後にTLHを予定した。腹腔鏡下に腔側から筋腫茎部を切断した後、子宮マニピュレーターを留置しTLHを施行した。腔パイプ上縁で前壁を水平切開したが、腔円蓋の境界が不明瞭であったため、足側へ矢状方向に切開を加え腔内側から子宮腔部を視認し、腔部に沿うように腔管切開した。症例2は46歳、0妊。鉄欠乏性貧血の加療中に下腹部腫瘤を触知され当科紹介。8.5cm大の筋腫分娩を認め、5か月間GnRHアンタゴニスト内服後TLHを施行。腹腔鏡下に腔側から分娩筋腫を捻除摘出後、子宮頸部用カップ付き子宮マニピュレーターを留置しTLHを施行した。カップ上で腔と思われる部分を切開したが、カップが子宮頸管内に入り込んでいる可能性を考慮し、足側へ矢状方向に切開を加えることにより腔レベルで切開できていることが確認できた。

腔部切開ラインが明瞭でない場合、子宮頸管および腔を矢状方向に切開することで、腔部・円蓋部を視認することができ、子宮を残さず安全に切除できると考えられた。

Keywords : uterine myoma prolapse, total laparoscopic hysterectomy, sagittal incision

## 【緒言】

子宮筋腫は婦人科診療におけるcommon diseaseであり、有茎性子宮粘膜下筋腫が腔内に脱出する筋腫分娩は日常診療でしばしば遭遇する。多量出血や貧血を来すリスクがあり、筋腫分娩症例は腹腔鏡下腔式子宮全摘術（Total laparoscopic hysterectomy、以下

TLH）のよい適応になりうる。しかし、分娩筋腫が物理的な障害となり通常TLHで使用子宮マニピュレーターや腔パイプが使用困難なことや、解剖学的偏倚や子宮腔部の変形により腔管切開ラインがわかりづらいことなどがある。腔管切開ラインの誤認により、膀胱や尿管損傷の危険性や子宮腔部残存の危険性が高まることが問題点として挙げられる。

本論文では、TLHで加療した筋腫分娩の2症例において行った手術操作の工夫について文献的考察を交えて報告する。

責任著者：境康太郎

著者連絡先：木村晶子

Email: a-kimura@daidohp.or.jp

(受付：2022年5月11日、採択：2022年8月1日)

### 【症例1】

47歳、2妊2産。水様性帯下を主訴に近医産婦人科を受診し、筋腫分娩疑いにて当院へ紹介となった。腹痛や不正出血の訴えはなかった。子宮腔部スミアはNILM、腔培養検査およびクラミジア検査はいずれも陰性であった。内診にて筋腫茎は触知できず、骨盤部MRI検査にて6cm大の有茎性粘膜下筋腫の筋腫分娩を認めた(図1)。血液検査にてHb6.5g/dlの貧血を認め、鉄剤静注と3か月間のGnRHアンタゴニスト内服加療を行った。筋腫径は著変なく、これに対しTLH・右付属器摘出術を計画した。臍からopen法で12mmトロッカーを挿入し、左下腹部に12mmトロッカー、右下腹部および下腹部正中に5mmトロッカーを挿入し、ダイヤモンド法のポート配置で手術を施行した。気腹後に、腔側から筋腫茎部を捻除し分娩筋腫を摘出した。拡張・変形した子宮腔部が確認でき、子宮マニピュレーターを留置した。尿管と子宮動脈を同定し子宮動脈を結紮し、上部靭帯を切断、仙骨子宮靭帯を処理した後、子宮マニピュレーターを抜去した。腔パイプに入れ替えた後、子宮傍組織を処理した。腔切断はモノポーラーを用い、腔パイプ上縁で前壁の薄い腔壁と思われた部分で切開を開始。腔腔内に達するまでやや時間を要し、また切開断

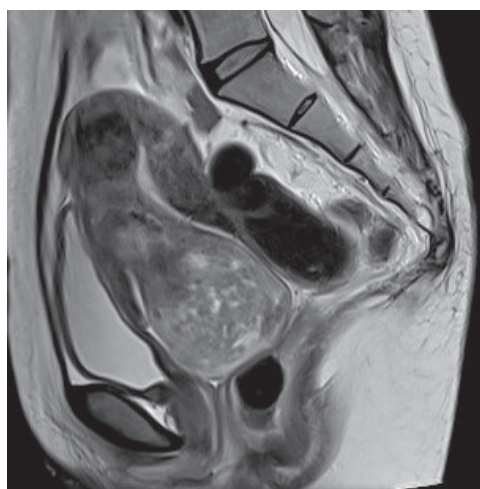

図1 【症例1】骨盤部MRI検査所見  
6cm大の有茎性筋腫を認め、筋腫分娩の状態であった。

面もやや厚い印象であったので子宮頸管を切開している可能性が疑われた。腔円蓋部の境界が不明瞭であったため、切開開始部位から足側へ矢状方向に切開を加えた。5mm程度の矢状切開を加えると子宮頸管と腔壁との境界が明らかになり、子宮腔部の一部を露出させ、この境界を視認しながら腔部に沿うように腔管を切開した(図2)。腔断端縫合時に追加修復は要さず、Z縫合にて腔断端を縫合した。手術時間3時間58分、出血量50ml。摘出子宮・右付属器重量は120g、筋腫核重量は40gであった。術後経過良好で、術後4日目に退院し、術後出血や腔断端離開等の術後合併症は認めなかった。病理所見はLeiomyomasで、肉眼的に子宮腔部の残存はなかった。

### 【症例2】

46歳、0妊。鉄欠乏性貧血にて当院血液内科受診中、下腹部腫瘤を触知され当科紹介。内診、エコー、骨盤部MRI検査にて子宮腔部～腔部前壁に8.5cm大の腫瘤性病変を認め、筋腫分娩が疑われた(図3a)。血液検査ではHb7.6g/dlの貧血を認めた。鉄剤と5か月間GnRHアンタゴニストを内服し、分娩筋腫は5.0cm大まで縮小した(図3b)。TLH・両側卵管摘出術を計画した。臍からopen法で12mmトロッカーを挿入後、ダイヤモンド法

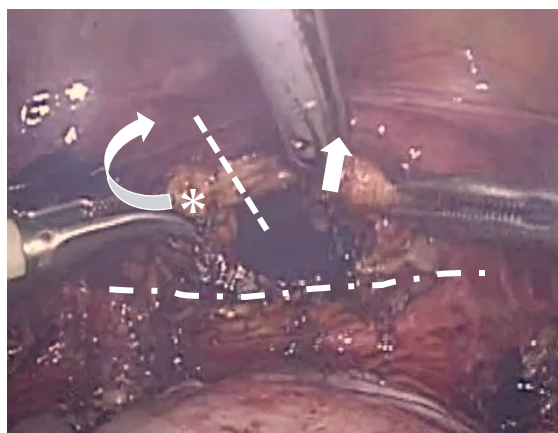


図2 【症例1】術中写真

矢状方向に切開を加えることで子宮腔部と腔壁との境界を明らかにでき、腔内側から子宮腔部を視認することで円蓋をたどりながら腔管を切開した。

図5に倣い、破線：初回腔管切開レベル、直線矢印：腔管矢状切開方向、点線：腔円蓋、\*印：子宮腔部を示す。

のポート配置（左下腹部に12mmトロッカー、右下腹部および下腹部正中に5mmトロッカーを挿入）で手術を施行した。腹腔鏡下に腔側から分娩筋腫の一部を細切後、捻除し摘出した。摘出後の子宮腔部に頸部用カップ付き子宮マニピュレーターの挿入が可能となり、マニピュレーターを留置した。尿管と子宮動脈を同定し子宮動脈を結紮し、上部靭帯を切断、仙骨子宮靭帯および子宮傍組織を処理した。腔切断はモノポーラーを用い、カップ直上と思われた前壁部分から切開を開始。切開断面の厚さは薄く、腔管を切開できたと思われたが、カップが子宮頸管内に入り込んでいる可能性を考慮し、足側へ矢状方向に5mm程度の切開を加えた。切断レベルは腔壁と確認でき、切開を進めた（図4）。腔狭小のため、子宮は臍より細断し体外へ搬出した。腔断端縫合時に追加修復は要さず、Z縫合にて腔断端を縫合した。手術時間7時間13分、出血量310ml。摘出子宮・卵管重量は378gであった。術後経過良好で、術後5日目に退院し、術後出血や腔断端離開等の術後合併症は認めなかった。病理所見はLeiomyomas、Adenomyosisで、肉眼的に子宮腔部の残存はなかった。

### 【考察】

腹式手術と比較し、触覚が制限され子宮が牽引できないTLHでの術野展開には子宮の挙

上や腔切開ラインの明確化が重要となるが、これらは通常子宮マニピュレーター、頸部用カップや腔パイプを用いて補われる<sup>1)</sup>。子宮マニピュレーターは術中に子宮を操作・固定するために用い、腹式での子宮の牽引に似た役割を果たす。特に、膀胱剥離・仙骨子宮靭帯切断・基靭帯血管切断といった処理を行う際に子宮腔部を頭側へ押し上げ、子宮腔部と膀胱・尿管との距離を確保し、他臓器損傷の危険を避けて各処理を行う役割において重要である<sup>2) 3)</sup>。また頸部用カップや腔パイプは腔円蓋部に押し当て、腔円蓋部を明瞭化すると共に、膀胱・尿管・直腸を腔管切開ラインより離す役割を担う<sup>3)</sup>。しかし、筋腫分娩症例では子宮マニピュレーターや腔パイプが通常通りに使えないことがあり、対策を要する。

一つは分娩筋腫が物理的に挿入の障害となる場合で、分娩筋腫の捻除を先行することで解決すると思われる。しかし、筋腫茎が太い場合は付着部の子宮壁自体が断裂することや、筋腫茎断端からの出血が多くなることが懸念される。田村らは腹腔鏡下での子宮動脈の結紮と上部靭帯のsealing処理をあらかじめ行い、子宮の血流を遮断した上で分娩筋腫の捻除を行うことで分娩筋腫捻除後の子宮腔内よりの出血は皆無とすることができたと報告している。その一方で、欠点として子宮動脈の結紮と上部靭帯の処理を子宮マニピュレー

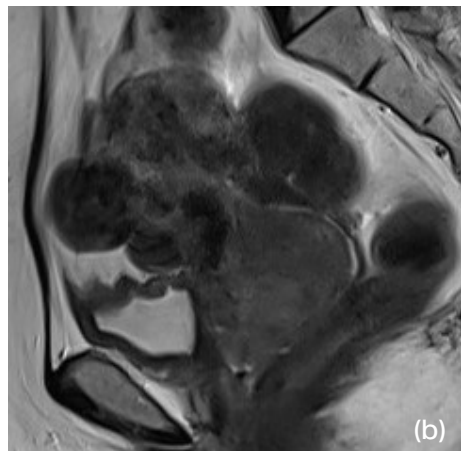
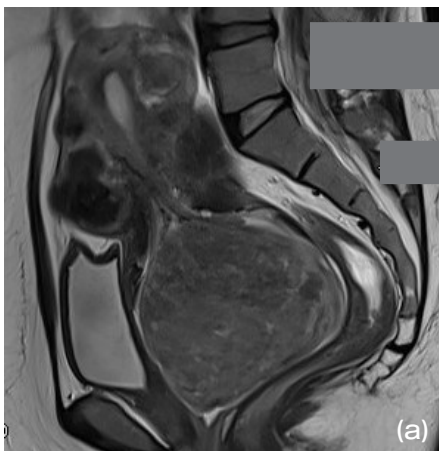


図3 【症例2】骨盤部MRI検査所見

GnRHアンタゴニスト内服開始前は8.5cm大の有茎性筋腫を認め、筋腫分娩の状態であった (a)。GnRHアンタゴニスト内服開始後は同腫瘍は5 cm大へ縮小した (b)。

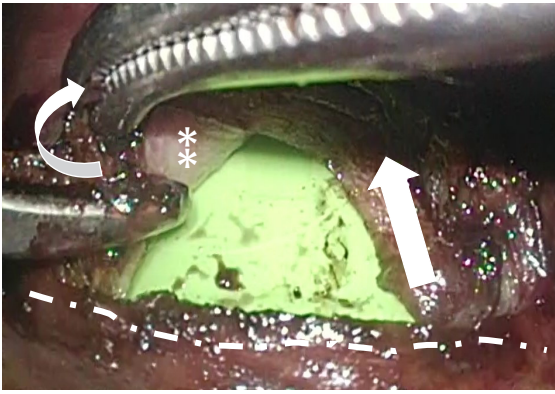


図4 【症例2】術中写真

腔管を開けてきたと思われたが、カップが子宮腔部内に入り込んでいる可能性を考慮し、矢状方向に切開を加え、切断レベルが腔壁と確認できた。

破線：初回腔管切断レベル、直線矢印：腔管矢状切開方向、\*印：腔壁を示す。

ター非挿入で行わざるを得なくなり、後腹膜腔を展開しての子宮動脈の単離に難渋することも述べている<sup>4)</sup>。上述のとおり、子宮を適切に操作することは、隣接臓器損傷を予防するために極めて重要と考えられる。我々は、隣接臓器損傷の予防に重きを置き、子宮動脈や上部靭帯の処理前に子宮マニピュレーター挿入を行うために、筋腫捻除を先行している。しかし、筋腫捻除における出血は大きなリスクと考えられるため、捻除時の出血が多い場合も重要血管の処理に即座に対応可能となる

よう、分娩筋腫の捻除は腹腔鏡下に行っている。

もう一つは子宮マニピュレーターや腔パイプといった器具が腔円蓋に適切に当たらない場合である。筋腫分娩症例では子宮腔部は拡張され、分娩筋腫を除去後も開大したままのことが多い。この場合、腔円蓋に沿わせる目的で使用される頸部用カップや腔パイプは外子宮口を越えて子宮頸管まで容易に挿入されてしまうことがあり、腔円蓋の位置を誤認したまま腔壁と誤認して子宮頸管を切断すると、意図せず子宮腔部が遺残してしまう。また、筋腫分娩症例では、分娩筋腫により子宮腔部は伸展し平坦となっているため、子宮腔部と腔の境界は全周性に不明瞭となる。同様に子宮腔部と腔境界部が不明瞭となる代表例として子宮頸部筋腫やダグラス窩高度癒着症例などが挙げられる。これらの症例では、開腹術ではまず前腔壁を開き子宮腔部を牽引して切開ラインを明瞭化してから、基靭帯を切断していく逆行性アプローチが有用であると報告されている<sup>5)</sup>。この逆行性アプローチはTLHでも採用されており、腔管切開によって境界部を視認しながら手術をすすめることで、尿管損傷のリスクを減らすことが可能と述べている<sup>6)・8)</sup>。

我々は子宮筋腫分娩によって腔円蓋レベル

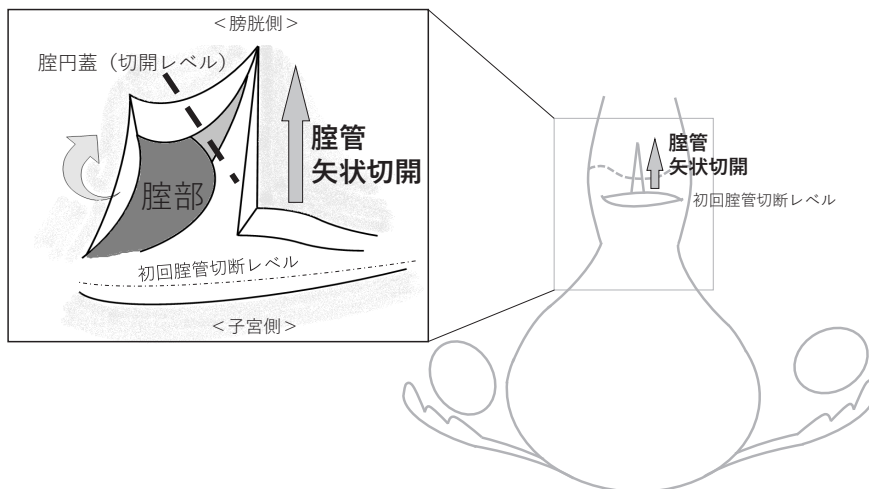


図5

症例1、2とも、初回腔管切断レベルから5mm程度腔管矢状切開（矢印方向）を追加した。腔部が視認でき、適切な切開レベルで切開をすすめることができた。

が不明瞭である場合も、この逆行性アプローチに倣い子宮腔部と膈の境界を視認しながら膈管切開を進められるよう、子宮切断操作冒頭で膈前壁～子宮腔部前壁に矢状切開を加えた(図5)。本報告の症例1では、膈管矢状切開により子宮腔部と膈との境界が目視でき、正しい高さで膈管切開が可能となった。さらに、症例1での矢状切開の経験を生かすことで、症例2においても容易で確実な膈管切開が可能となった。ただし、矢状切開を加える場合、膀胱損傷のリスクに留意する必要があると考えられ、膀胱が尾側方向へ十分に剥離・展開されていることを確認することが重要である。本報告の2症例においても、膈部切開ラインがわかりづらいことを意識し、膀胱をより尾側へ落とすように心がけ、尿管の走行も特に注意をしながら手術操作を進めた。

### 【結語】

筋腫分娩症例におけるTLHでは、分娩筋腫による血流や子宮腔部の変異を意識した工夫が必要と考える。分娩筋腫の捻除は腹腔鏡下に行うこと、膈前壁～子宮腔部前壁に矢状切開を加えることにより子宮腔部と膈の境界を見出し、その境界を目視で追いつながりながら切開することは、安全性を高めるとともに尿管損傷や腔部遺残を防ぐことに役立つと考えられた。

### 【利益相反】

この発表について開示すべき利益相反はない。

### 【文献】

- 1) Koh CH: A new technique and system for simplifying total laparoscopic hysterectomy. J Am Assoc Gynecol Laparosc 1998; 5: 187-192
- 2) 工藤正尊、櫻木範明。腹腔鏡下单純子宮全摘術。櫻木範明 編 OGS NOW No.19 腹腔鏡・子宮鏡手術 [基本編]。東京:メジカルビュー社。2014; 152-161
- 3) 羽田智則, 太田啓明, 安藤正明。Total laparoscopic hysterectomy ; TLH。竹田省 編 OGS NOW No.20 腹腔鏡・子宮鏡手術 [応用編]。東京:メジカルビュー社。2014; 106-117
- 4) 田村良介、金森正紘、平川威夫、ほか。筋腫分娩に対する腹腔鏡下子宮全摘術の手術戦略。秋田県産科婦人科学会誌 2020; 25: 55-60
- 5) 平松祐司。逆行性の単純子宮全摘の応用。小西郁生 編 OGS NOW No.2 腹式単純子宮全摘術 必須術式の完全マスター。東京:メジカルビュー社。2010; 161-169
- 6) 和田真一郎、福士義将、浅井聡子、ほか。逆行性アプローチによるダグラス窩癒着症例のTLH。日エンドメトリオーシス会誌。2019; 40: 144-146
- 7) 蔵盛理保子、松本貴、橋本佳子、ほか。子宮頸部が不明瞭な症例やダグラス窩高度癒着症例における逆行性アプローチ法の手術手技とその有用性について。日産婦内視鏡学会誌 2011; 27: 272-277
- 8) Ishidera Y, Furugori M, Hirata G, et al. Total Laparoscopic Hysterectomy for Anterior Cervical Myoma: Possible Significance of Presurgical Assessment by Magnetic Resonance Imaging. Gynecol Minim Invasive Ther. 2021; 10: 61-64

## 症例報告

## Trousseau 症候群を合併した絨毛癌の一例

一宮市立市民病院 産婦人科<sup>1)</sup>、一宮西病院 産婦人科<sup>2)</sup>林 萌<sup>1)</sup>、佐々 治紀<sup>1)</sup>、浅井 大策<sup>1)</sup>、水野 克彦<sup>1)</sup>、竹下 奨<sup>2)</sup>

## A case of Trousseau syndrome caused by choriocarcinoma

Moe Hayashi<sup>1)</sup>, Haruki Sassa<sup>1)</sup>, Daisaku Asai<sup>1)</sup>, Katsuhiko Mizuno<sup>1)</sup>, Sho Takeshita<sup>2)</sup>Department of Obstetrics and Gynecology, Ichinomiya Municipal Hospital<sup>1)</sup>,Department of Obstetrics and Gynecology, Ichinomiyanishi Hospital<sup>2)</sup>

## 【概要】

Trousseau 症候群は悪性腫瘍によって二次的に惹起される血液凝固能亢進から生じる症候群で、原疾患の治療が予後に影響するが診断された時点で多くの場合悪性腫瘍が進行しており予後不良と言われている。今回絨毛癌に対し腹腔鏡下子宮全摘術後化学療法中に Trousseau 症候群を来したが、良好な経過をたどった症例を経験したため報告する。

症例は42歳、1妊0産、当院受診の7か月前に稽留流産のため他院で子宮内容除去術を施行された。処置後1か月で月経再開したが徐々に過長月経となったため前医受診、経陰超音波検査で子宮内に多数の嚢胞状病変を認め、血中hCG 高値のため当院紹介受診した。血中hCG 171354.3 mIU/mlであり、MRIで侵入奇胎を疑う所見を認め、子宮内膜組織診では侵入奇胎に加え絨毛癌も鑑別に挙がった。妊孕性温存希望はなく初回治療として手術療法を希望されたため、腹腔鏡下子宮全摘術及び両側卵管切除術施行した。術後病理検査は絨毛癌 stage I の診断でEMA/CO療法を開始し、血中hCGは速やかに陰性化し順調な経過だったが、4コース施行後11日目に意識レベル低下を認め当院に救急搬送された。来院時JCS II -10、明らかな麻痺は認めなかったが頭部CT及びMRIで左小脳半球の線状出血及び両側大脳半球に血管支配に沿わない散在性の脳梗塞を認めた。血中hCGの上昇は認めなかったが他の血栓素因や凝固異常は否定的であり、Trousseau 症候群と判断し緊急入院した。同日中に意識レベルの悪化及び右麻痺を認めため抗浮腫療法及び抗凝固療法を開始し、入院2日目に意識レベル改善したためリハビリを開始し、右麻痺も改善したため内服に変更し退院した。画像検索で再発はなく血中hCGの上昇もなかったが臨床的にPDと判断しEMA/EP療法に変更し治療終了した。現在再発なく、Trousseau 症候群の後遺症もなく経過観察中である。

本症例は絨毛癌に合併した Trousseau 症候群であり極めて稀な症例だった。原疾患の治療も順調で再発所見もない状態だったため、Trousseau 症候群の治療にも速やかに反応したのではないかとと思われる。

Keywords : Choriocarcinoma, Trousseau syndrome, laparoscopic surgery

## 【緒言】

Trousseau 症候群は1865年に Armand Trousseau によって胃癌に合併した血栓性静脈炎として初めて報告<sup>1)</sup>された、悪性腫瘍によって二次的に惹起される血液凝固能亢進から生じる症候群である。主な症候は静脈血栓塞栓症 (venous thromboembolism : VTE)、

責任著者：佐々治紀

著者連絡先：林 萌

Email: moe-s.v\_v@hotmail.com

(受付：2022年5月12日、採択：2022年8月5日)



動脈系血栓症 (arterial thromboembolism : ATE)、播種性血管内凝固 (disseminated intravascular coagulation : DIC) であり、原疾患の治療が予後に大きく影響するとされるが、診断された時点で多くの場合悪性腫瘍が進行しており予後不良と言われている<sup>2),3)</sup>。今回、絨毛癌に対し腹腔鏡下子宮全摘術後化学療法中にTrousseau症候群を来したが、良好な経過をたどった症例を経験したため報告する。

### 【症例】

患者:42歳、1妊0産 自然流産1回

既往歴、家族歴:特記事項なし

現病歴:

当院初診の7か月前に稽留流産のため他院で子宮内容除去術施行された。病理結果は流産の診断で、経過順調のため処置後1週間で終診した。処置後1か月で月経再開したが周期が不規則で徐々に過長月経となり、出血が1か月以上持続したため前医受診した。経膈超音波検査で子宮内に多数の嚢胞状病変を認め、血中hCG 98000mIU/mlと高値のため、絨毛性疾患を疑い当院紹介受診した。

初診時現症:

血圧121/75mmHg、心拍115回/min、膈鏡診で暗赤色出血が少量あり、経膈超音波検査で子宮内に30.2×19.8mmの血流豊富な嚢胞状病変を認めた。Hb 10.7g/dlで貧血は認めず、血中hCG 171354.3 mIU/mlと高値だった。造影MRIでは子宮底部左側筋層に沿って内腔に突出する軟部構造を認め(図1)、同部がdynamic造影で早期に増強され(図2)侵入

奇胎を疑った。造影CTでは明らかな転移巣は認めなかった。子宮内膜組織診ではわずかな脱落膜組織は認めたが絨毛組織は認めず、一部集簇しやや変性した細胞性/合胞体栄養膜細胞に異型が疑われたが明らかな核分裂像は認めず、侵入奇胎や絨毛癌が鑑別に挙がった。絨毛癌診断スコアは先行妊娠が流産で潜伏期が7か月のため7点であり臨床的絨毛癌と診断した。

治療経過:

化学療法も提案したが、性器出血が長期間持続しており妊孕性温存希望がなく、低侵襲手術を希望したことから、初診8日後に腹腔鏡下子宮全摘術及び両側卵管切除術施行した。経膈的に外子宮口をZ縫合し、腹腔鏡下に両側卵管峡部を超音波凝固装置でシーリングしてから手術操作を開始した。子宮はほぼ正常大で、他臓器との癒着は認めず腹水は生理的範囲内であり、腹腔内には明らかな播種は認めなかった。手術所要時間は2時間29分、出血は102mlだった。

摘出検体は肉眼的には子宮腔内に2cm程度の境界明瞭なポリープ様病変を認めた(図3,4)。組織学的には出血壊死が目立つが絨毛構造は認めず、異型性を示す栄養膜細胞と合胞体細胞が交互に移行しながら増殖するtwo cell patternを認めた。子宮体部筋層に3mm未満の浸潤を認めたが高度の破壊性浸潤や脈管侵襲は認めなかった(図5,6)。免疫染色ではCAM52 (CK7/8) +++ (図7)、inhibin  $\alpha$  + (図8)、EMA-、PLAP-、p63-、CK5/6-だった。Ki-67LIは細胞性栄養膜細胞では高値を示し、合胞体栄養膜細胞では低値となり、絨毛癌 stage

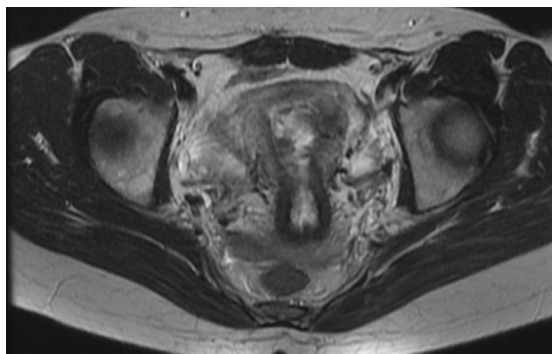


図1 骨盤部造影MRI T2W1

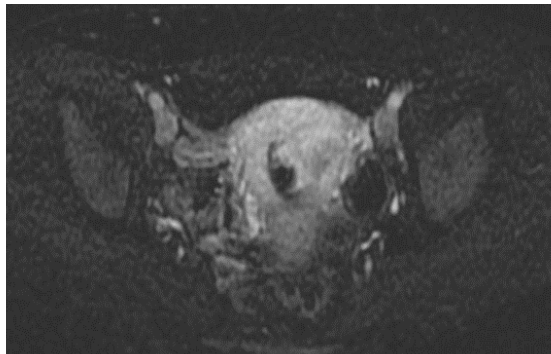

図2 骨盤部造影MRI Dynamic造影

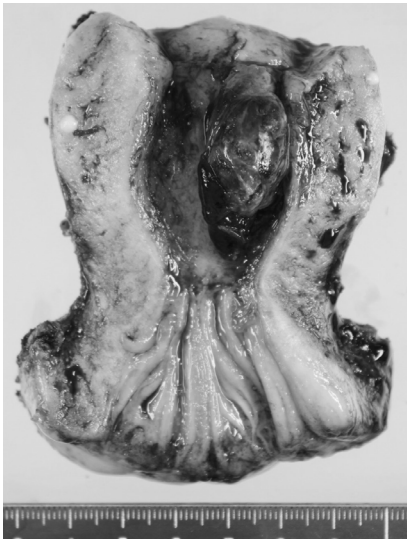

図3 摘出検体肉眼所見

Iと診断した。

手術1か月後よりEMA/CO（エトポシド 100mg/m<sup>2</sup>、メトトレキサート 300mg/m<sup>2</sup>、アクチノマイシンD 0.5mg/body/ シクロホスファミド 600mg/m<sup>2</sup>、ビンクリスチン 1mg/m<sup>2</sup>）療法を開始し、2コース施行後にhCG陰性になり順調な経過だった。

4コース施行後11日目に急に歩行困難となり、12日目に意識レベル低下を認め当院に

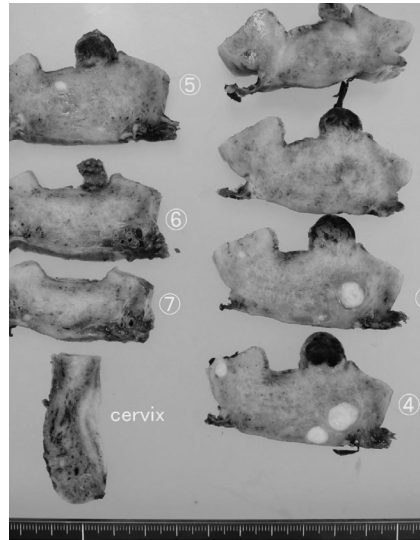


図4 摘出検体肉眼所見

救急搬送となった。来院時バイタルサインは問題なく、意識レベルはJCS II-10、それ以外は明らかな神経学的異常所見は認めなかった。血中hCG 2.3 mIU/mlで上昇はなく、Dダイマー 4.3 μg/mlと軽度上昇している以外は他の血栓素因や凝固異常は認めず、胸～骨盤部CT上明らかな再発所見は認めなかった。頭部CTで左小脳半球に線状の出血とその周囲にlow density areaを認めた（図9）。また頭

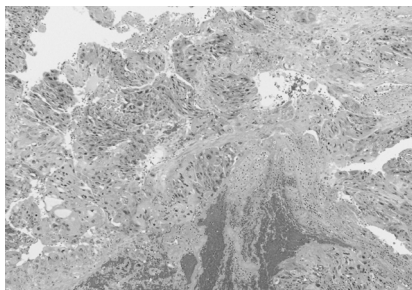


図5 病理組織学的診断 4倍

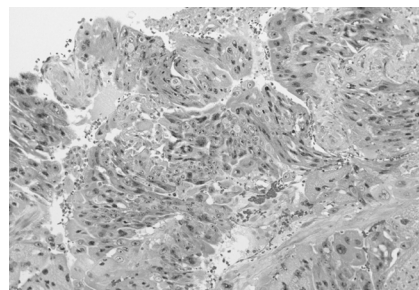


図6 病理組織学的診断 10倍

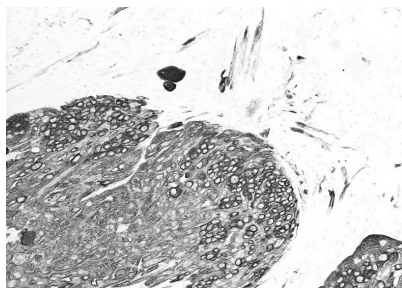


図7 病理組織学的診断 免疫染色 CAM5.2(CK7/8)

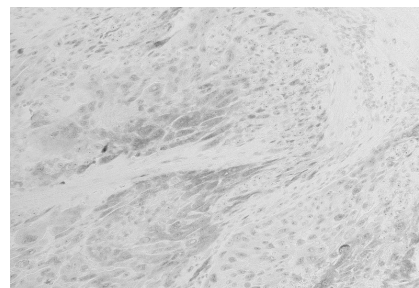


図8 病理組織学的診断 免疫染色 inhibin α

部単純MRIでは左小脳出血の出血と周囲の浮腫（図10）、両側大脳半球に血管支配に沿わない散在性の脳梗塞を認めた（図11,12）ためTrousseau症候群と診断し、緊急入院した。入院後意識レベルがJCS II -20と悪化し、軽度の右麻痺が出現したため頭部造影MRI撮像すると、横静脈洞～S状静脈洞、内大静脈、直静脈洞が描出されず深部静脈洞血栓症を認めた。濃グリセリンによる抗浮腫療法とヘパリンナトリウム10000単位/日による抗凝固療法を開始した。2日目のMRIでは再開通所見は認めなかったが意識レベルはJCS I -2まで改善したため同日よりリハビリを開始した。3日目の脳血管造影では一部の静脈洞の循環遅延

は認めたと明らかな閉塞はなかったため、一部再灌流が得られたと判断し治療継続した。その後意識レベル及び右麻痺は早期に改善し、アピキサバン10mg/日内服に変更して19日目に退院した。

退院後の胸～骨盤部CT及び骨盤部MRIでは明らかな再発所見はなく血中hCG 1.5 mIU/mlと上昇もなかったが、Trousseau症候群を発症したため経過不良と考えPDと判断し、レジメン変更して絨毛癌治療継続する方針となった。EMA/EP（エトポシド 100mg/m<sup>2</sup>、メトトレキサート 300mg/m<sup>2</sup>、アクチノマイシンD 0.5mg/body/ エトポシド 150mg/m<sup>2</sup>、シスプラチン 75mg/m<sup>2</sup>）療法を4コース施行

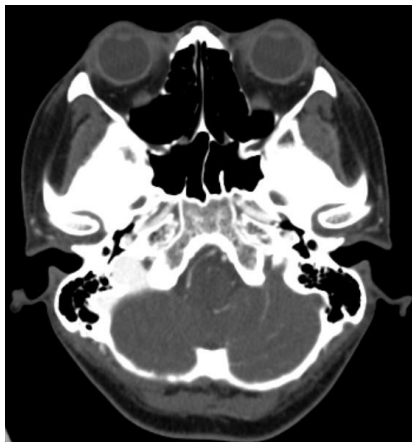


図9 頭部CT

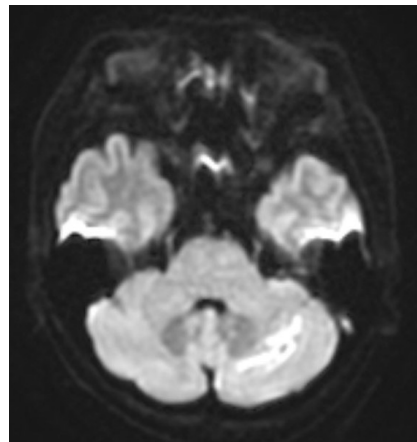


図10 頭部MRI DWI

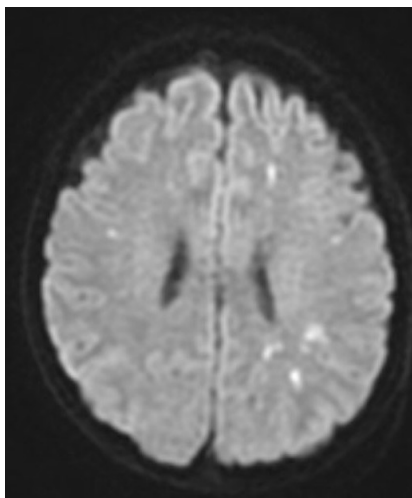


図11 頭部MRI DWI

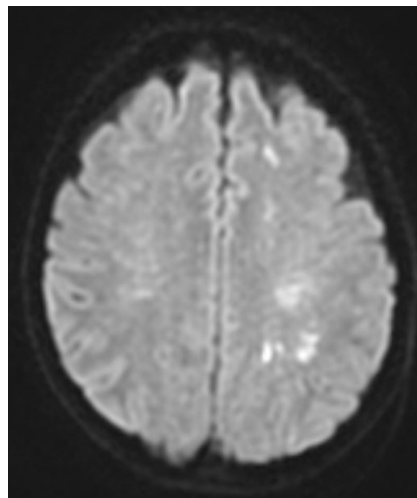


図12 頭部MRI DWI

し治療終了した。終了後は血中hCGの再上昇やCT上明らかな再発はなく、またTrousseau症候群による後遺症もなく2年7か月経過している。

### 【考察】

Trousseau症候群は悪性腫瘍によって二次的に惹起される血液凝固能亢進から生じる症候群である。悪性腫瘍に対する臨床的アプローチの各段階に密接に関連しており、血栓症が契機となって発見される悪性腫瘍、悪性腫瘍の治療に伴う血栓症、腫瘍を制御しきれなくなった際の血栓症の悪化などがある<sup>3)</sup>。本症例の様に術後寛解状態の化学療法中でも発症することがあり、卵巣癌術後の補助化学療法中の血栓症発症を調べた報告によれば2.8%にVTEを発症し、その半数は術後2か月以内の発症だった<sup>3)</sup>。

本症候群の病態は完全には解明されていないが、腫瘍細胞が凝固カスケードを活性化する組織因子、腫瘍プロコアグラント、第V因子受容体などの細胞性プロコアグラントや線溶蛋白、線溶インヒビター及びそれらの受容体を発現するとともに、各種サイトカインや腫瘍抗原とその免疫複合体を介して血小板、単球、内皮細胞との細胞間相互作用を惹起してさらに凝固活性化を促進し、血栓形成をもたらすと考えられている<sup>1),4)</sup>。また腫瘍由来のムチンがセクレチンを介して血小板凝集を促進したり第X因子を活性化したりすることで、微小血管障害をきたすとの報告もある<sup>5)</sup>。

本症候群を合併する部位別発症率としてはムチン産生性の腺癌である肺癌、卵巣癌、大腸癌、胃癌、膵癌などに多いとされている<sup>7)</sup>。また分野別で見ると婦人科領域の腫瘍が20.6%と最多であるという報告もあり、その中でも卵巣癌の明細胞癌、漿液性癌、類内膜腺癌の順で多く<sup>8),9)</sup>、本症例の様な絨毛癌では極めて稀である。報告は1例のみ<sup>6)</sup>で、絨毛癌stage III (WHOスコア8点)の症例だった。EMA/CO療法を施行し順調に血中hCGは低下していたが脳静脈血栓症を発症し、エノキサパリンによる抗凝固療法で改善した。ワル

ファリンに変更してEMA/CO療法を再開したが再度脳静脈血栓症を発症しエノキサパリンを再開、速やかに改善したためEMA/CO療法を再々開し計6コースで治療終了、再発も神経学的後遺症も認めず、本症例と経過は類似していると考ええる。

病勢の強い腫瘍ほど血栓形成の頻度が高く、Trousseau症候群の中でもVTEの発症の相対危険度はステージI、II、III、IVでそれぞれ2.9、2.9、7.5、17.1であり、また発症率と死亡率に相関があることを示唆するデンマークの報告がある<sup>10)</sup>。また本邦でもTrousseau症候群の臨床的特徴をまとめた報告があり、ステージI、II、III、IVがそれぞれ7.5%、2.5%、5%、77.5%とステージIVでの発症が大多数を占めていた<sup>11)</sup>。

Trousseau症候群は原疾患の治療が予後に影響するとされるが、多くは制御困難な進行癌に合併することや血栓症により身体機能が低下することにより予後は不良とされている。特に悪性腫瘍で脳梗塞を合併した場合、生存期間中央値が4.5か月、診断から1か月以内の死亡率が25%であるという報告もあり<sup>7)</sup>、非常に予後不良である。一方で、原疾患治療に反応し良好な経過を辿る症例もみられる<sup>12-15)</sup>ため、全身状態が許せば積極的な治療を考慮することが重要と思われる。本症例では原疾患の治療は順調に施行し明らかな再発所見もない状態だったため、Trousseau症候群の治療にも速やかに反応したのではないかと思われる。

診断基準は現時点で明確なものはないが、臨床経過と併せて血栓性素因、心血管系異常、膠原病、血管炎等のリスクファクターを否定することでなされる。特徴的な画像所見としては多血管領域にまたがる小梗塞が多発することが挙げられ、補助診断としてはFDP、Dダイマー等の凝固マーカーが著名に高値を呈することが知られている<sup>3),16)</sup>が、本症例ではDダイマーは軽度上昇に留まっている。

治療としては抗凝固療法及び原疾患に対する治療となる。上記のように凝固亢進状態の機序は多岐に渡り、またビタミンKに依存

しない凝固異常のためワルファリンでは効果は不十分と言われている<sup>17)</sup>。一方ヘパリンはムチンとセクレチンの結合を阻害し、またXa因子を阻害するなど多方面から凝固促進を阻害することから、アメリカ胸部医学会(American College of Chest Physicians; ACCP)における診療ガイドライン上Trousseau症候群の治療として推奨されている。近年では直接経口抗凝固薬(direct oral anticoagulants; DOAC)が使用可能となっており、まだ有効性は不明な部分はあるが長期

管理の観点からはDOAC使用が望ましいため、今後症例の集積と病型に合わせた指針の作成が望まれる。

今回極めて稀な絨毛癌stage Iに合併したTrousseau症候群の症例を経験した。絨毛癌患者に神経学的異常所見を認めた場合は、脳転移だけでなくTrousseau症候群も念頭に置く必要があると思われる。

利益相反:なし

### 【文献】

1. Trousseau A. Phlegmasia alba dolens. Clinique Medicale de l' Hotel-Dieu de Paris 3. 654-712, 1865
2. 長谷川祐三、井内俊彦、田中尚武。トルソー症候群。産と婦 2018;85(10):1221-1226
3. 山田真也、朝倉英策。悪性腫瘍に伴う血栓塞栓症-Trousseau症候群-。日臨床 2018;76(9):1661-1776
4. 高橋芳右。固形癌におけるDICの発症機序と臨床的特徴。医学のあゆみ 2011;238(1):56-60
5. Pieno GF, Regoeczi E, Hatton MWC. The activation of coagulation by extracts of mucus. J.Lab.Clin.Med. 1973;82:255-66
6. Sanju Cyriac, T G Sagar, Vendana Mahajan. Choriocarcinoma with arterial and venous thrombosis. Neurology India2009;57(4):505-507
7. Cestari DM, Weine DM, Panageas KM, et al. Stroke in patients with cancer: incidence and etiology. Neurology 2004;62(11):2025-2030
8. Chaturvedi S, Ansell J, Recht L. Should cerebral ischemic events in cancer patients be considered a manifestation of hypercoagulability? Stroke 1994;25:1215-8
9. 坂口学。がん患者に潜む血栓塞栓症のリスク～脳梗塞～。Thrombosis Medicine 2017;7:92-99
10. Cronin-Fenton DP, et al. Hospitalisation for venous thromboembolism in cancer patients and the general population: a population-based cohort study in Denmark. 1997-2006. Br J Cancer 2010;103:947-953
11. 赤塚和寛 ほか。当院でのTrousseau症候群40例の臨床的特徴。脳卒中 2018;40(6):421-426
12. 関野和、浅野令子、佐藤麻夕子 ほか。卵巣明細胞癌I期で発症し予後良好な経過をたどったTrousseau症候群の1例。現代産婦人科 2011;60(2):373-377
13. 藤田純一、蔵本健矢、嶋田貴文 ほか。原疾患の治療がTrousseau症候群に奏効した肺腺癌の2例。日呼吸誌 2017;6(1):13-17
14. 友野勝幸、三好剛一、三好博史 ほか。Trousseau症候群に対し原疾患の治療が奏効した子宮体癌の1例。現代産婦人科 2011;60(1):149-153
15. 吉田卓功、渡邊豊治、武永智 ほか。脳梗塞を契機に婦人科悪性腫瘍が発見されたTrousseau症候群の2例。日農医誌 2019;68(1):88-93
16. 沖山愛、山上亘、坂井健良 ほか。婦人科悪性腫瘍に脳梗塞を合併したTrousseau症候群5例の検討。日婦腫瘍会誌 2016;34(4):620-625
17. Varki A. Trousseau's syndrome: multiple definitions and multiple mechanisms. Blood 2007;110:1723-1729

## 症例報告

## 小児卵巢捻転に対して早期手術により 卵巢を温存しえた3症例

豊橋市民病院産婦人科<sup>2)</sup>

堂山瑠、梅村康太、小椋正人、古井達人、岡田真由美

### Three cases of ovarian torsion in children that resulted in preservation of uterine adnexa by early surgery

Yo DOYAMA, Kouta UMEMURA, Masato KOKAZI, Tastsuhito FURUI, Mayumi OKADA

Toyohashi Municipal Hospital. Department of Obstetrics and Gynecology

## 【概要】

小児における卵巢捻転は小児急性腹症の一つであるが、虫垂炎などふくめて鑑別が難しく、診断の遅れにより卵巢の摘出を余儀なくされる場合がある。当院にて経験した小児の卵巢捻転3症例について報告する。症例1は7歳で発症し、CT・MRIにて石灰化や脂肪成分を含む嚢胞構造を認めた。右卵巢捻転の可能性を指摘され、開腹手術を施行した。捻転を認め、解除すると血流は良好であり、腫瘍摘出術を行った。永久病理診断でも成熟嚢胞性奇形腫の診断であった。症例2は6歳で発症し、CT・MRIにて右卵巢の腫大と浮腫状変化を認め、茎捻転の可能性を指摘されたため、審査腹腔鏡を施行した。右卵巢はφ40mm大に腫大し、540度捻転して、卵管も腫大していた。開腹手術に移行した。実質の血流はよく、最も大きな嚢胞壁の生検と、それ以外に多数の小嚢胞をみとめたため、穿刺して終了した。左卵巢は正常大であった。病理は正常卵巢所見であった。症例3は12歳で発症し、CT・MRIにて6cm大の嚢胞と内部の出血を認め、捻転による変化を疑われたため、審査腹腔鏡を施行した。左傍卵巢嚢胞はφ80mm大に腫大し、1080度捻転していた。腹腔鏡下にて卵管と傍卵巢嚢胞のみ摘出した。病理はうっ血状、壊死状で詳細な判定は不可能だが、嚢腫と考えられた。3症例とも卵巢を温存することができた。CT・MRIといった画像精査をもとに早期の手術治療を施行することが重要と考えられ、とくに腹腔鏡手術は侵襲の小さくかつ早期に確定診断をえられるため、有用性が高いと考えられた。

Keywords : ovarian torsion, Children, laparoscopic surgery

## 【緒言】

小児の腹痛において、付属器・卵巢捻転は重要な鑑別疾患である。しかし、症状が非特異的であることなどから、診断が困難であり、壊死に至り、付属器切除に至ることも多い。

今回当院にて小児の付属器捻転で、早期に

手術を行い、卵巢温存できた3症例を経験したため、ここに報告する。

## 【症例】

症例1

【年齢】 7歳

【身長・体重】 127cm 28kg

【現病歴】 11時頃に突然の下腹部痛が出現し虫垂炎疑いにて当院救急外来に紹介となった。

CTにて骨盤内に石灰化を伴う嚢胞性病変あり、救急外来医師より小児科、産婦人科医師に紹介となった。

責任著者：梅村康太

著者連絡先：堂山 瑠

Email: yodoyama0729@gmail.com

(受付：2022年5月13日、採択：2022年9月26日)

【入院時血液検査】白血球 12060/ $\mu$ L、CRP 0.03 mg/dLと有意な炎症反応の上昇を認めなかった。

【既往・併存症】気管支喘息（5歳で完治）

【画像所見】経腹超音波検査にて $\phi$  80mmの単房性腫瘍を認めた。

単純CTでは、骨盤内に $\phi$  92mmの境界明瞭な腫瘍を認め、内部は水に近い濃度の領域が主体であり、一部に脂肪成分や石灰化を伴っていた。（図1-a）

MRIでは骨盤内に $\phi$  79mmの境界明瞭な腫瘍を認め、腹水は前日のCTより増加していた。（図1-b）

【術中所見】下腹部正中4cmの縦切開にて試験開腹術を施行した。右卵巢腫瘍を穿刺し、腹腔外に搬出した。右卵巢が時計回りに360度捻転していた。腫瘍の破裂はなく、捻転を解除したところ、血色良好であり、卵巢腫瘍のみを摘出した。（図1-c-d）

手術時間は88分、出血量は28mlであった。

【病理所見】成熟嚢胞奇形腫で悪性所見を認めなかった。強いうっ血や循環障害性変化も認めなかった。

【術後経過】術後、合併症や再発なく経過している。初経初来はしていない。

症例2

【年齢】6歳

【身長・体重】125cm 20kg

【現病歴】前日朝より、腹痛を認めていたが、近医小児科にて浣腸し腹痛改善したため経過を見ていた。未明に腹痛増悪傾向のため、救急外来を受診した。CTにて右卵巢腫瘍を認め、救急科医師より産婦人科医師に紹介となった。

【入院時血液検査】白血球 8800/ $\mu$ L、CRP 0.04mg/dLと有意な炎症反応の上昇を認めなかった。

【既往・併存症】副鼻腔炎

【術前診断】経腹超音波検査にて右卵巢が $\phi$  40mm、多房性に腫大しており、同部位に圧痛を認めた。

CTでは虫垂の腫大なく、右卵巢の腫大と卵胞の数珠状配列を認めた。（図2-a,b）

MRIでは、右卵巢間質の腫脹とT2強調画での信号上昇がみられ浮腫性変化が疑われた。（図2-c）腹水は同日CTより増加していた。

【術中所見】審査腹腔鏡手術を施行した。臍部よりopen法にて5mmポートを挿入した。気腹圧は8mmHgで行った。腸管によって卵

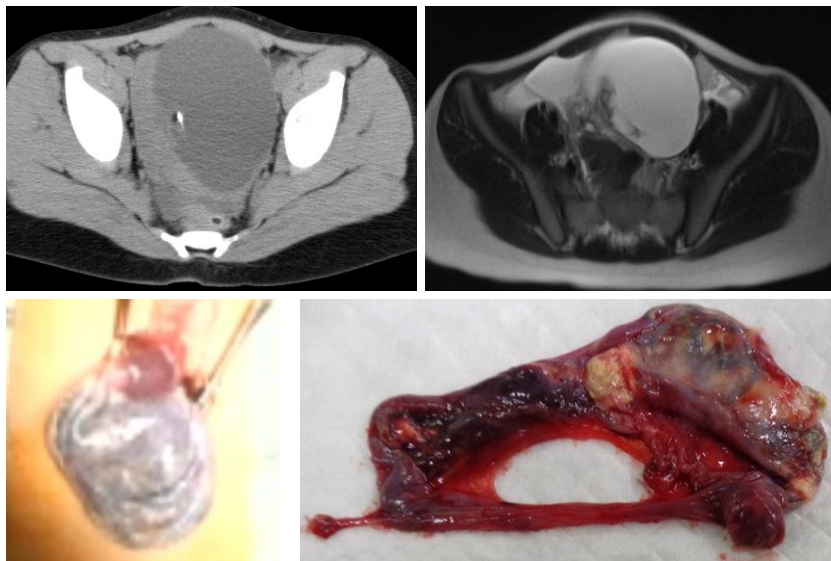


図1 a. 腹部単純CT：骨盤内に石灰化成分をともなう腫瘍を認める。  
b. 腹部MRI（T2強調像）：嚢胞を認め、間膜周囲はやや肥厚していた。  
c. 術中所見：卵巢腫瘍内容を吸引して腹腔外へ搬出した。血色は良好であった。  
d. 肉眼所見：摘出標本には脂肪や毛髪成分を認めた。

巢の観察が困難であったため、右下腹部に追加で5mmトロッカーを挿入した。

右卵巢がφ40mm大に多房性に腫大し、時計回りに540度捻転していた。(図2-d) 腹腔鏡下にて捻転を解除すると、右卵巢実質の血流は良好であった。5cm程のPfannenstiel横切開を行い、卵巢を腹腔外に搬出し観察した。奇形腫などの腫瘍を疑うのう胞はなく、一部卵巢壁を生検した。左卵巢は複数の小嚢胞を認めたが、正常大であり、侵襲的な処置は行わずに、手術を終了した。

手術時間は85分、出血量はごく少量であった。

【病理所見】 卵子を含む正常卵巢組織であり、間質に出血が目立ち、捻転によるものとして矛盾しなかった。

【術後経過】 術後にエコーで両側卵巢が正常大まで縮小したことを確認した。現時点で、おおきな合併症や再発なく経過している。Massive ovarian edemaを疑い、小児科にて内分泌的精査施行したが、とくに異常を認めなかった。初経発来はしていない。

### 症例3

【年齢】 12歳

【身長・体重】 154cm 36kg

【現病歴】 2日前の夜から腹痛あり、経過していたが、前日の夜より再増悪あり。近医小児科で補液とスコポラミンを静脈内投与したが、改善なく当院小児科に紹介となった。

【入院時血液検査】 白血球 14910/ $\mu$ Lとやや上昇あるものの、CRP 0.44mg/dLと低値だった。

【既往・併存症】 なし

【術前診断】 経直腸超音波検査にて左付属器の隣に単房性腫瘍とダグラス窩に少量腹水を認めた。

CTでは子宮と直腸の間にφ63mmの嚢胞性腫瘍を認めた。(図3-a) 左卵巢も軽度腫大していた。

MRIでは、左卵巢は間質が腫大し、T2強調像で高信号を示し、浮腫を疑われた。(図3-b) 左卵巢壁は拡散強調像で高信号、ADC (apparent diffusion coefficient) 低値、T1強調像で高信号を示し、虚血やうっ血が疑われた。子宮と直腸との間にφ60mmの嚢胞性腫瘍を認め、内部は重力側がT2強調像で低信号の液面を形成しており、出血を伴っていると考えられた。右卵巢には異常所見を認めなかった。(図3-c)

【術中所見】 審査腹腔鏡を施行した。臍部より

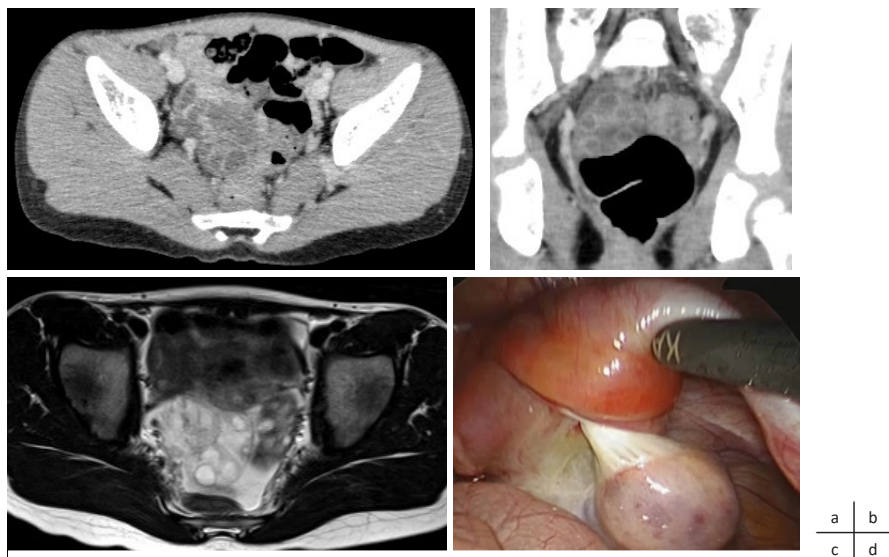


図2 a. 腹部造影CT (水平断)：右卵巢は浮腫状に腫大していた。  
b. 腹部造影CT (冠状断)：卵胞の数珠状配列を認めた。  
c. 腹部MRI (T2強調像)：左卵巢は正常であるのにたいして、右卵巢は高信号であり浮腫を疑う。  
d. 術中所見：右卵巢は捻転しているが、あきらかな壊死所見を認めなかった。



open法にて第一トロッカーを挿入した。ダイヤモンド法で5mmトロッカーをそれぞれ挿入した。気腹圧は8mmHgで行った。

卵管は伸展し中央で断裂し、卵管采側からφ80mm大の左傍卵巢嚢胞を認めた。左付属器は反時計回りに1080度捻転していた。腫瘍や卵管より少量出血しており、腹腔内には少量の血性腹水を認めた。卵巢もうっ血状であったが、腫瘍と卵巢の境界明瞭であったため、腹腔鏡下にて傍卵巢嚢胞と卵管のみを摘出し、手術を終了した。

手術時間は49分、出血量はごく少量であった。

**【病理所見】** 左傍卵巢嚢胞と左卵管は捻転によると考えられる高度うっ血状および出血壊死状であった。悪性所見は認めなかった。

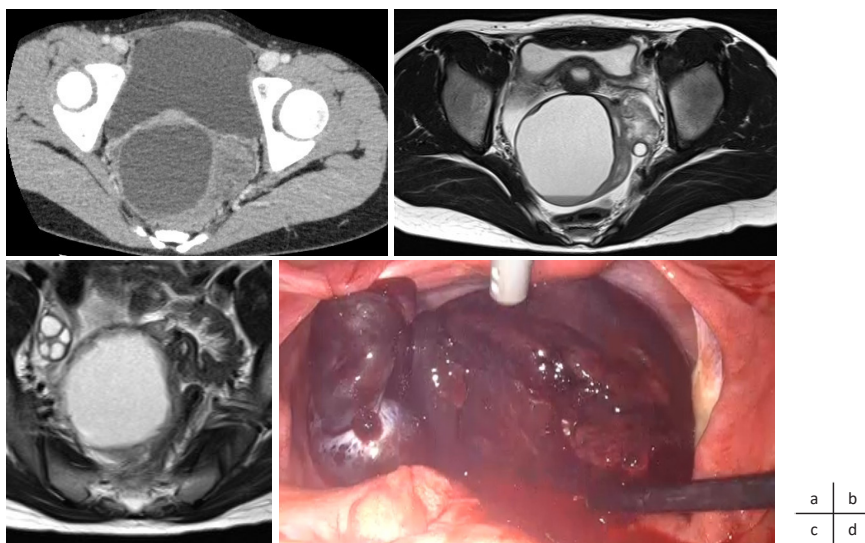
**【術後経過】** 術後、おおきな合併症や再発はなく経過している。初経発来はしていない。

### 【考察】

卵巢茎捻転は小児期の急性腹症において緊急手術が必要となる重要疾患であり、小児期の急性腹症の3%を占めている。症状としては、比較的急激に発症する腹痛が代表的だが、嘔吐などの消化器症状を呈することもあり、

急性腸炎や虫垂炎、便秘などの疾患と鑑別が必要となる<sup>1)・2)</sup>。また卵巢茎捻転における症状として、初経後では腹痛の9割が下腹部に局限して疼痛を訴えるのに対し、初経前では下腹部に限局的な疼痛を訴えるのは6割に留まり、3割で腹部全体の疼痛を訴えるとの報告もあるため鑑別する際に注意する必要がある<sup>3)</sup>。今回我々が経験した3症例のうち、下腹部痛の訴えは1例のみであり、また発症の後に改善を認めるなど非特異的な経過をたどっている。

診察する際には、圧痛の局在と腫瘍触知の有無を確認し、エコー検査にて卵巢腫瘍やその他異常所見ないか確認する必要がある。卵巢腫瘍を認め、同部位に強い圧痛を認めた場合には卵巢茎捻転の可能性も高いため、腹部造影CT検査を行い卵巢腫瘍の大きさや性状を確認する。CT検査では、捻転により腫大した卵管やその周囲の構造を反映した、tubal wall thickeningの所見を認め診断の一助となる。Tubal wall thickeningは、捻れた血管構造を示すwhirlpool signと共に卵巢茎捻転の診断に有用な所見とされている<sup>4)</sup>。MRI検査も腫瘍の性状や間膜の肥厚・浮腫などの所見を確認することが可能であり有用であり、今回の3



**図3** a. 腹部造影CT：卵巢の右側に嚢胞を認めた。  
b. 腹部MRI (T2強調像)：左卵管周囲 (矢印部) にねじれ構造を疑う。  
嚢胞内部に液面形成あり、出血している可能性が高かった。  
c. 術中腹部MRI (T2強調像)：右卵巢は正常であった。  
d. 所見：傍卵巢嚢胞を認め、卵管・卵巢ともに色調不良であった。

症例ともCT検査による診断と産婦人科医師への診察依頼により早期の診断・手術が可能であった。

血液検査所見では発症時点では、軽度の白血球上昇する程度あり、胃腸炎や卵巢茎捻転の鑑別は困難である場合が多いので注意を要する。捻転から長時間経過した症例では白血球やCRP上昇を認める場合もあるが、その場合には卵巢の壊死変性によりCRPが上昇していることを示している<sup>5)</sup>。

手術方法として2例腹腔鏡下手術、1例開腹術で施行した。腹腔鏡下手術は低侵襲に手術を行うことが可能であるため茎捻転症例に対して有効である。症例2は画像所見で卵巢腫大のみであったが、腹腔鏡下に捻転の診断と解除を行うことができた。症例3では左傍卵巢嚢胞と左卵管の茎捻転であり、その部位を切除したが、卵巢自体は正常であったため温存することができた。症例1では腫瘍がφ90mmと大きく、腹腔内の操作が難しいと考え、小開腹で手術を行ったが、審査腹腔鏡を行い診断確定してから開腹に移行すればより低侵襲で行えた可能性があると考えられる。

小児に対する腹腔鏡下手術の適応について検討する。園田らによると、小児外科領域では腸重積の手術法として生後3か月から13歳(平均2歳4か月)、体重6.5kgから45kg(平均12.5kg)に対して腹腔鏡下手術で治療を安全に行うことが可能と報告している<sup>6)</sup>。小児外科医では生後3か月から腹腔鏡下手術が可能であるとしているが、一般の産婦人科医ではその年齢の対応は困難であると思われる。卵巢茎捻転や性分化異常に対する症例に対し、産婦人科医が行った腹腔鏡下手術としては、年齢10～17歳、身長は135～153cmの小児13例に対して安全に治療が行われた報告例がある<sup>7)</sup>。当科で経験した腹腔鏡下手術症例では6歳と12歳で、成人に比べると体格が小さかった。とくに6歳の症例では身長が115cmであったが、腹腔鏡下手術にて問題なく鉗子を操作可能だった。手術操作に関しては、小児では臍周囲の腹壁は薄く、直下に大動静脈が存在するため、臍部にトロッカーを挿入する際には、

血管損傷を起こさないように細心の注意が必要である。また、小児の膀胱上縁は高位に及ぶため、下腹部正中にトロッカーを留置する際に膀胱損傷をしないように留意する。筋膜も成人に比べ弱くヘルニアを生じやすいため、閉創も慎重に行う必要がある<sup>8)</sup>。

小児期の卵巢茎捻転の治療に関して、以前は卵巢壊死を疑う場合には、付属器切除を行うのが一般的であり<sup>9)</sup>、その他の報告でも、50%もしくはそれ以上で付属器切除が行われてきた<sup>10), 11), 12)</sup>。しかし、最近では小児に対する卵巢温存の重要性も認識され始めており、肉眼的に一部壊死をきたしていても卵巢機能の回復がみられる可能性も高く、悪性腫瘍の可能性が極めて低いなどの報告から卵巢温存術式が主流となってきている<sup>7)</sup>。今回我々が経験した3症例においても卵巢温存による合併症は発生していない。一方で初経など卵巢機能に関しては今後ひきつづき慎重なフォローアップを行う方針である。

卵巢茎捻転では早期の診断・治療が卵巢機能温存のために必要であるため、女性の急性腹症では、虫垂炎や便秘などの消化器疾患に加え、卵巢茎捻転をかならず念頭におく必要がある。しかし、小児の卵巢捻転は症状が非特異的であることや、血液検査でも異常が現れないことが多いため、エコーなどを使用し、積極的に疑うことが重要である。疑った場合は早期にCTやMRI検査などへつなげなくてはならない。しかし画像検査でも診断が難しい場合では、診断的治療として、侵襲が少ない小児に対する腹腔鏡下手術は有用であると思われた。

(本論文の要旨は第142回東海産科婦人学会で発表した。すべての著者は開示すべき科利益相反はない。)

## 【文献】

- 1) Rey-Bellet Gasser C, Gehri M, Joseph JM et al. Is it ovarian torsion? A systematic literature review and evaluation of prediction signs. *Pediatr Emerg Care* 2016;32:256-261
- 2) Oskayli MC, Durakbasa CU, Masarabaci K et al. Surgical approach to ovarian torsion in children. *J Pediatr Adolesc Gynecol* 2015;28:343-347
- 3) Rey-Bellet Gasser C, Gehri M, Joseph JM et al. Is it ovarian torsion? A systematic literature review and evaluation of prediction signs. *Pediatr Emerg Care* 2016;32:256-261
- 4) 藤井進也：卵巣疾患に関連するサイン Tubal wall thickening, whirlpool sign. *画像診断* 37:898-899. 2017
- 5) 高橋良彰、伊崎智子、飯田則利：小児卵巣腫瘍30例の検討。 *日小児外会誌* 52：1157 - 1162. 2011
- 6) 園田真理、佐藤正人、服部健吾ら：小児腸重積に対する腹腔鏡下手術症例の検討。 *日本腹部救急医学会雑誌* 31：63-66. 2011
- 7) 右島富士男、川内博人、剣持稔ら：小児に対する腹腔鏡下手術の検討。 *日産婦内視鏡学会雑誌* 13：115-117. 1997
- 8) Howard, T: Laparoscopy in Children. *Clinical Obstetrics and Gynecology*. 40:210, 1997
- 9) Cass, D: Ovarian torsion. *Semin Pediatr Surg*, 14:86-92. 2005.
- 10) Rebecca A. Saberi, Gareth P Gilna, Cindy Rodriguez, et al. Ovarian Preservation and Recurrent Torsion in Children: Both Less Common than We Thought. *J Surg Res* 2022 Mar;271:67-72.
- 11) 大片祐一、島山理、安福正男。小児卵巣茎捻転の臨床的検討。 *日小外会誌* 47 (2) 2011：220-225
- 12) 福井花央、片山修一、後藤隆文らほか。女兒に発症した卵巣広汎性浮腫の2例。 *日小外会誌* 54(5)2018：1096-1100

# 東海産婦人科内視鏡手術研究会会則

## 第1条 名称

本会は、「東海産婦人科内視鏡手術研究会」と称する。

## 第2条 目的

本会は、東海地方における産婦人科領域の内視鏡下手術の発展、普及のために最新の学術情報の交換や技術習得を行うことを目的とする。

## 第3条 活動

本会は、第2条の目的のため、原則年1回の学術講演会と実技研修会を開催する。

## 第4条 会員

1. 本会に参加を申請し、本会が承認した者を会員とする。
2. 本会は一般会員、名誉会員、功労会員、賛助会員をもって構成する。
3. 一般会員は、医師およびコメディカルスタッフとし、賛助会員は本会の活動を支援する会員とする。

## 第5条 役員

本会に以下の役員を置く。

代表世話人	1名
世話人	若干名
幹事	若干名
監事	若干名
顧問	若干名
幹事補佐	若干名

幹事は世話人の中から互選され世話人会の議を経て代表世話人が委託する。

幹事は、会計、学術、編集、実技研修、渉外・庶務の役割を遂行する。

幹事補佐は世話人会の議を経て代表世話人が委託する。幹事補佐は、幹事を補佐し日常の業務を行う。

## 第6条 役員を選出

1. 役員は会員から選出される。
2. 役員は世話人会で互選によって選出され、総会にて承認を得る。
3. 世話人は次に掲げる各号に該当する場合には世話人資格を失う。
  - (1) 会員の資格を喪失したとき
  - (2) 原則として満65歳に達したとき（但し、代表世話人はその限りでない）
  - (3) 世話人会に5回連続して欠席、または研究会に3年連続して欠席したとき

## 第7条 総会

1. 総会は、一般会員によって構成する。
2. 総会は、学術講演会の際に開催する。
3. 総会での議決事項は、学術講演会に出席した会員の過半数をもって決定する。

## 第8条 世話人会

1. 世話人会は、世話人および代表世話人にて構成される。
2. 代表世話人は世話人会を開催し、会全般の運営を検討する。

## 第9条 会の運営

1. 会の実務的な運営は世話人会に一任される。
2. 議決が必要な重要事項は、総会にて議決を行う。

## 第10条 会費

1. 本会は会運営のため、会費として「当日会費」を徴収する。
2. 会費額は細則にて決める。
3. 会費額の変更は、総会の承認を必要とする。
4. 名誉会員、功労会員は会費を免除する。

## 第11条 会計

本会の収支決算は会計年度毎に作成し、監事の監査を受けた後、世話人会での承認を得る。

## 第12条 会則の変更

会則の変更は世話人会の承認を得た後、総会の承認を受ける。

## 第13条 (事務局)

本会の事務局を 藤田医科大学 産科婦人科学教室（愛知県豊明市沓掛町田楽ヶ窪1-98）に置く。

## 《細則》

### ・第4条 会員

#### 名誉会員の選考基準

名誉会員は65歳以上で次の各号を満たすもの。

1. 本研究会の発展に顕著な業績を残したもの
2. 本研究会学術集会で顕著な業績を発表したもの
3. 世話人、監事に通算5年以上就任したもの

世話人は名誉会員を代表世話人に推薦し、代表世話人はそれを世話人会にはかり総会の承認を受ける。

#### 功労会員の選考基準

功労会員は65歳以上で次の各号を満たすもの。

1. 本研究会の発展に功労のあったもの
2. 本研究会の役員、会員に通算5年以上就任したもの

世話人は功労会員を代表世話人に推薦し、代表世話人はそれを世話人会にはかり総会の承認を受ける。

・第10条 会費

「当日会費」を3,000円とする。

《附則》

- ・本会則は、平成11年10月30日より施行する。
- ・本会の会計年度は毎年4月1日より翌年3月31日までの1年間とする。
- ・一部改定：平成16年10月23日
- ・一部改定：平成25年11月11日
- ・一部改定：平成28年10月1日
- ・一部改定：平成29年10月14日
- ・一部改定：令和4年10月29日

東海産婦人科内視鏡手術研究会 履歴

開催回数	日時	会場	一般演題座長	一般演題発表施設	特別講演座長	特別講演	ワークショップテーマ	座長	症例提示施設	参加人数
第1回	1999/10/30	栄ガスビル	正橋鉄夫	藤田保健衛生 名古屋大学 県立多治見 愛知医大	可世木成明	[婦人科内視鏡の現状と将来への展望]  日本大学医学部産婦人科 教授 佐藤和雄	未実施			
			浅井光興	可世木病院 岐阜市民 東市民 新城市民 公立陶生						
			生田克夫							
第2回	2000/10/28	栄ガスビル	竹田明宏	名古屋大学 岐阜市民 鈴鹿中央 東海中央	廣田 稔	[腹腔鏡下手術の歴史と現状]  荘病院(日本産婦人科内視鏡学会前理事長) 岩田嘉行	気腹法VS腹壁吊り上げ法 ーその実際とメリット・ デメリット	生田克夫	可世木病院 岐阜市民 藤田保健衛生	
			田窪伸一郎	飯田市立 県立多治見					*追加発言 八女総合	
									聖霊	
									藤田保健衛生 愛知医大 大雄会 名城 岐阜市民 県立多治見	
第3回	2001/10/27	栄ガスビル	可世木成明	藤田保健衛生 トヨタ記念 岐阜市民 トヨタ記念 県立多治見 東海中央	竹田明宏	[子宮鏡下手術の進歩]  市立川崎病院 産婦人科参事 首都医科大学・西安医科大学客員教授 教授 林 保良	腹腔鏡下子宮外妊娠手術 の実際	伊藤 誠	藤田保健衛生 愛知医大 大雄会 名城 岐阜市民 県立多治見	
			山本和重							
第4回	2002/10/29	ヒルトン 名古屋	正橋鉄夫	藤田保健衛生 名古屋大学 岐阜市民 済生会松阪総合 県立志摩 県立多治見	生田克夫	[婦人科領域における鏡視下手術の現状 ー限界を求めてー]  倉敷成人病センター産婦人科医長 安藤正明	卵巣腫瘍に対する 腹腔鏡下手術	竹田明宏	藤田保健衛生 名古屋立大学 岐阜市民 藤田保健衛生	130名
			浅井光興							
第5回	2003/10/25	ヒルトン 名古屋	生田克夫	可世木病院 東市民 愛知医大 トヨタ記念 岐阜市民 山田日赤 県立志摩 県立多治見	正橋鉄夫	[超音波エネルギー手術器械の統合 ー再利用を配慮したトロッカー、 シザース、吸引器ー]  藤田保健衛生大学坂元権徳會 院長 外科教授 松本純夫	腹腔鏡を用いた子宮全摘術	廣田 稔	聖霊 県立多治見 岐阜市民 藤田保健衛生	126名
			菅谷 健							
			田窪伸一郎							
第6回	2004/10/23	名古屋 クレストン	塚田和彦	藤田保健衛生 公立陶生 東市民 聖隷浜松 愛知医大 岐阜市民 県立多治見 聖隷浜松	野口昌良	[産婦人科における内視鏡下手術の 現状と未来]  近畿大学医学部 産婦人科教室 教授 星合 昊	わたしが勤める内視鏡下 筋腫核出術	正橋鉄夫	藤田保健衛生 県立多治見 岐阜市民 可世木病院	145名
			菅谷 健							
第7回	2005/10/15	栄ガスビル	浅井光興	藤田保健衛生 名古屋市立東市民 可世木病院 公立陶生 名古屋大学 成田病院	田窪伸一郎	[腹腔鏡下子宮筋腫核手術(LM)の 適応と限界]  順天堂大学医学 産婦人科教室 助教授 武内裕之	合併症とその対策	山本和重	藤田保健衛生 県立多治見 名古屋市立東市民 済生会松阪 岐阜市民	102名
			菅谷 健	公立陶生 県立志摩 岐阜市民 県立多治見 県立志摩						
第8回	2006/10/21	第2 豊田ホール	田中浩彦	藤田保健衛生大学 名城病院 県立多治見病院 聖隷浜松病院 静岡厚生病院	正橋鉄夫	[技術認定医制度の変遷および ガイドライン作成に関する諸問題]  日本医科大学 女性診療科・産科 教授 可世木久幸	子宮内腺症に対する 腹腔鏡手術	田窪伸一郎	岐阜市民病院 可世木病院/藤田保健衛生 名古屋市立東市民病院 名古屋大学	93名
			浅井光興		北里大学医学部 外科学 教授 渡邊昌彦					
第9回	2007/10/20	第2 豊田ホール	竹田明宏	藤田保健衛生大学 愛知医科大学 成田病院 名古屋第一赤病院 県立多治見病院	山本和重	[都市型内視鏡手術センター]  四谷メディカルキューブ ウイメンズセンター長 子安保善	こんな時どうする ー私が勤める内視鏡手術の 手術手技	村上 勇	名城病院 聖隷浜松病院 岐阜市民病院 藤田保健衛生大学 三重県立総合医療センター 県立多治見病院 可世木病院	90名
第10回	2008/10/18	ミッドランド ホール	大沢政巳	藤田保健衛生大学 中日病院 東市民病院 済生会松阪総合病院 岐阜市民病院 成田病院 名古屋大学	野口昌良	[婦人科腹腔鏡の現状と将来展望]  日本産科婦人科内視鏡学会 理事長 国際医療福祉大学 教授 堤 治	子宮筋腫の低侵襲性治療ー 腹腔鏡下筋腫核出術 vs 子宮動脈塞栓術(UAE) / 集束超音波治療(FUS)	塚田和彦	県立多治見病院 藤田保健衛生大学 済生会滋賀県病院 新須磨病院	109名
			篠原康一							
			竹内茂人	浜松医科大学 県立多治見病院 公立八女総合病院						

開催回数	日時	会場	一般演題座長	一般演題発表施設	特別講演座長	特別講演	ワークショップテーマ	座長	症例提示施設	参加人数
第11回	2009/10/17	ミッドランドホール	岩瀬 明	県立多治見病院 公立陶生病院 浜松医科大学 藤田保健衛生大学 名古屋大学 岐阜市民病院	廣田 穂	「重症子宮筋症の新しい治療戦略 ～内科的治療から外科的治療まで～」  加藤レディースクリニック 長田尚夫	「婦人科内視鏡手術 (腹腔鏡/子宮鏡/卵管鏡) における機材選択と 操作のコツ」	尾崎智哉	コウテイエンジヤパン ジャンク・エド・ジャンク 名古屋立東市民 愛知医科大学 三重県立総合医療センター 浜松医科大学 成田病院 済生会松阪総合病院	124名
第12回	2010/10/16	ミッドランドホール	山本和重 正橋鉄夫	名古屋大学 豊田厚生病院 東市民病院 豊田厚生病院 名古屋第一赤病院 岐阜市民病院 県立多治見病院 浜松医科大学 八千代病院	篠原康一	「消化器領域における ロボット手術の最前線」  藤田保健衛生大学 上部消化管外科 教授 宇山一朗	「不妊と内視鏡手術 ～私が実践する妊女性温存・ 回復手術～」	田中浩彦	済生会松阪総合病院 藤田保健衛生大学 可世木病院 きわたウイメンズクリニック 成田病院	88名
第13回	2011/10/15	ミッドランドホール	村上 勇 生田克夫	浜松医科大学 浜松医科大学 聖隷三方原病院 東部医療センター 名古屋大学 名古屋第一赤病院 聖隷浜松病院 三重県立総合医療C 岐阜市民病院	可世木成明	「ロボット支援手術の産婦人科 における導入」  東京医科大学 産婦人科学教室 主任教授 井坂恵一	「内視鏡手術の新たな試み」	浅井光興	県立多治見病院 藤田保健衛生大学 愛知医科大学 富山県立中央病院	103名
第14回	2012/10/13	ウイנק あいち	竹田明宏 宮部勇樹 渋谷伸一	豊田厚生 成田病院 藤田保健衛生大学 聖隷三方原病院 名古屋第一赤病院 三重県立総合医療C 伊東市民病院 鈴木病院 聖隷三方原病院	廣田 穂	「技術認定医指導施設の認定」  慶應義塾大学医学部 産婦人科 主任教授 吉村泰典	「症例から学んだ 私の手術手技」	正橋鉄夫 望月 修	県立多治見病院 静岡厚生病院 浜松医科大学 岐阜市民病院 藤保大坂種病院 東部医療センター 名古屋大学 三重県立総合医療センター 公立八女総合病院	130名
第15回	2014/10/25	ミッドランドホール	大沢政巳 (Session 1)  篠原康一 (Session 2)  岩瀬 明 (Session 3)  山本和重 (Session 4)	東部医療センター 一宮西病院 豊橋市民病院 豊川市民病院 トヨタ記念病院 三重県立総合医療C 名古屋第一赤病院 豊橋市民病院 三重県立総合医療C 三重県立総合医療C 岐阜大学 静岡がんセンター	特別講演座長 村上 勇	特別講演 「子宮筋症の病因とその保存手術」  独立行政法人国立病院機構 霞ヶ浦医療センター 特別診療役・名誉院長 西田正人	会場：ミッドランドホール 会場：ミッドランドホール [Minimally access surgery]	会場：ミッドランドホール 宮部勇樹	鈴木病院 豊橋市民病院 キャッスルベルクリニック 藤保大坂種病院	182名
第16回	2015/10/10	ミッドランドホール	矢野竜一郎 (Session 1)  田中浩彦 (Session 2)  竹田明宏 (Session 3)  岩瀬 明 (Session 4)	西部医療センター 名古屋大学 刈谷豊田総合病院 鈴木病院 いなべ総合病院 済生会松阪総合病院 東部医療センター 豊橋市民病院 岐阜大学 三重県立総合医療C 静岡がんセンター	特別講演座長 望月 修	特別講演 「あの手この手の産婦人科腹腔鏡下手術」  石川県立中央病院 産婦人科 部長 干場 勉	会場：ミッドランドホール 会場：ミッドランドホール 「腹腔鏡下子宮全摘術 ～トレーナーから プロクターまで」	会場：ミッドランドホール 竹内茂人	豊橋市民病院 刈谷豊田総合病院 豊田厚生病院 藤田保健衛生大学	139名
				刈谷豊田総合病院 一宮西病院 岐阜市民病院 三重県立総合医療C 岐阜大学 鈴木病院 名古屋大学 聖隷三方原病院 県立多治見病院 焼津市立病院 静岡厚生病院 焼津市立病院	イブニングセミナー 座長 廣田 穂	イブニングセミナー  「3D内視鏡による精緻な腹腔鏡手術」  藤田保健衛生大学 産婦人科 講師 西尾永司				
				キャッスルベルクリニック 刈谷豊田総合病院 名古屋第一赤十字病院 豊橋市民病院 浜松医科大学 豊橋市民病院 藤田保健衛生大学 名古屋記念病院 県立多治見病院 岐阜市民病院 岐阜大学 三重県立総合医療C	イブニングセミナー 座長 篠原康一	イブニングセミナー  「Reduced port surgeryにおける 新しいエネルギーデバイスの 安全な使用と有用性について」  藤田保健衛生大学坂文種報徳會病院 産婦人科 講師 塚田和彦				



開催回数	日時	会場	一般演題座長	一般演題発表施設	特別講演座長	特別講演	ワークショップテーマ	座長	症例提示施設	参加人数			
第17回	2016/10/1	ミッドランドホール	第1会場 (ミッドランドホール)		会場：ミッドランドホール		会場：ミッドランドホール		田中浩彦	豊橋市民病院 藤田保健衛生大学 豊橋市民病院 静岡がんセンター 三重大学	152名		
			近藤英司 (Session 1)	豊橋市民病院	特別講演座長	特別講演	岩瀬 明	「腹腔鏡下手術のスキルアップと教育の趣意」 順天堂大学 産婦人科学講座 教授 北出 真理				「機構認定講習特別プログラム：悪性疾患と腹腔鏡手術」	
				三重県立総合医療C									
				豊橋市民病院									
				豊田厚生病院									
				藤枝市立総合病院									
			村上 勇 (Session 2)	三重県立総合医療C									
				岐阜市民病院									
				鈴木病院									
				浜松医科大学									
				豊田総合病院									
			第2会場 (会議室C)	藤田保健衛生大学									
				豊橋市民病院									
				第3会場 (会議室C)									名古屋大学
													藤田保健衛生大学種痘病院
													東部医療センター
岐阜市民病院													
静岡厚生病院													
正橋鉄夫 (Session 4)	成田病院												
	岐阜大学												
	岐阜大学												
	豊橋市民病院												
	多治見病院												
	聖隷浜松病院												
	名古屋大学												
第18回	2017/10/14	ミッドランドホール	第1会場 (ミッドランドホール)		会場：ミッドランドホール		会場：ミッドランドホール		竹田明宏	藤田保健衛生大学 豊橋市民病院 豊田厚生病院 順天堂大学医学部附属済生会病院	165名		
			梅村康太 (Session 1)	常滑市民病院	特別講演座長	特別講演	藤井多久磨	「技術認定医と施設認定を得るために」 日本産科婦人科内視鏡学会 理事長 日本医科大学産婦人科学教室 主任教授 竹下 俊行				ワークショップテーマ WS座長	
				常滑市民病院									
				トヨタ記念病院									
				豊橋市民病院									
				三重大学									
			本橋 卓 (Session 2)	トヨタ記念病院									
				トヨタ記念病院									
				三重県立総合医療C									
				三重県立総合医療C									
				三重県立総合医療C									
			近藤英司 (Session 3)	豊橋市民病院									
				豊橋市民病院									
				刈谷豊田総合病院									
				トヨタ記念病院									
				トヨタ記念病院									
第2会場 (会議室C)	トヨタ記念病院												
	東部医療センター												
	豊橋市民病院												
	岐阜市民病院												
	坂種病院												
篠原康一 (Session 4)	藤田保健衛生大学												
	キャッスルベルクリニック												
	藤田保健衛生大学												
	豊田厚生病院												
	トヨタ記念病院												
中山 毅 (Session 5)	豊橋市民病院												
	岐阜市民病院												
	静岡厚生病院												
	多治見病院												
	豊橋市民病院												
山本和重 (Session 6)	キャッスルベルクリニック												
	豊橋市民病院												
	豊橋市民病院												
	豊橋市民病院												
	豊橋市民病院												

開催回数	日時	会場	一般演題座長	一般演題発表施設	特別講演座長	特別講演	ワークショップテーマ	座長	症例提示施設	参加人数										
第19回	2018/10/27	名古屋コンベンションホール	第1会場 (メインホールA)			会場：メインホールA														
			矢野竜一郎 (Session 1)			東部医療センター 中部労災病院 静岡厚生病院 豊橋市民病院 豊橋市民病院	梅村康太	「IRCADから学ぶ腹腔鏡手術の剥離・ 運針テクニック」 ～Bimanual techniqueをマスターしよう！～  亀田総合病院 ウロギネ科部長・ウロギネ コロジエーション センター長 野村 昌良	ワークショップテーマ	WS座長	症例提示施設 三重大学 三重県立総合医療C 東部医療センター 岐阜市民病院 多治見病院									
			高橋伸卓 (Session 2)			トヨタ記念病院 豊橋市民病院 愛知医科大学 トヨタ記念病院 三重県立総合医療C														
			第2会場 (中会議室302)			刈谷豊田総合病院 トヨタ記念病院														
			安江 朗 (Session 3)			静岡赤十字病院 多治見病院 豊橋市民病院						イブニングセミナーA 座長	イブニングセミナーA							
			竹内茂人 (Session 4)			鈴木病院 藤田医科大学 浜松医科大学 三重県立総合医療C 藤田医科大学 豊田厚生						篠原康一	誰でもできるTLH -みんな目指そう認定医- 三重大学 近藤英司	妊婦に対する腹腔鏡手術 指定講師：岐阜県立多治見 病院 竹田明宏	竹田明宏 西尾永司					
			第3会場 (中会議室301)			豊橋市民病院 成田病院						イブニングセミナーB 座長	イブニングセミナーB							
			市川義一 (Session 5)			静岡厚生病院 トヨタ記念病院 豊田厚生病院 豊橋市民病院						本橋 卓	腹腔鏡下子宮悪性腫瘍手術における デバイスの果たす役割 豊橋市民病院 梅村康太							
			大沢政巳 (Session 6)			豊橋市民病院 岐阜市民病院 多治見病院 名古屋大学 鈴木病院														
			第1会場 (メインホールA)			会場：メインホールA														
			針山由美 (Session 1)			三重県立総合医療センター 名古屋記念病院 高山赤十字病院 浜松医科大学 三重大学										梅村康太	記念講演座長 記念講演 わたしと腹腔鏡手術	ワークショップテーマ	WS座長	症例提示施設 聖隷浜松病院 藤田医科大学 三重大学 静岡県立静岡がんセンター 豊橋市民病院
			第2会場 (中会議室302)			市立四日市病院 蒲郡市民病院 豊橋市民病院 名古屋市立大学						梅村康太	藤田医科大学 産婦人科・ 特命教授 廣田 稔							
			安江 朗 (Session 2)			豊橋市民病院										イブニングセミナーA 座長	イブニングセミナーA			
中山 毅 (Session 3)			中部労災病院 岐阜市民病院 藤田医科大学 聖隷浜松病院 豊橋市民病院 聖隷浜松病院 豊田厚生病院	安江 朗	進行卵巣癌に対する手術療法の考え方 と内視鏡手術  藤田医科大学 野村弘行															
中村智子 (Session 4)			鈴木病院 静岡赤十字病院 藤田医科大学 中部ろうさい病院	イブニングセミナーB 座長	イブニングセミナーB															
第3会場 (中会議室301)			東部医療センター 藤田医科大学 名古屋大学	梅村康太	当院でのアトスプレー使用経験  名古屋大学 池田芳紀 名古屋市立大学 西川隆太郎															
矢野竜一郎 (Session 5)			藤田医科大学 松阪総合病院 蒲郡市民病院 三重県立総合医療センター			特別講演座長 特別講演														
塚田和彦 (Session 6)			岐阜大学 岐阜市民病院 名古屋記念病院			西澤寿紀	婦人科悪性疾患に対する治療戦略  がん研有明病院 金尾祐之													
	2020/10/3	名古屋コンベンションホール	中止 (新型コロナウイルス：COVID-19感染拡大のため)						155名											

開催回数	日時	会場	一般演題座長	一般演題発表施設	特別講演座長	特別講演	ワークショップテーマ	座長	症例提示施設	参加人数							
第21回	202110/30	WEB開催	第1会場		会場：メインホールA						症例提示施設						
			篠原康一 (Session 1)	岐阜大学	イブニングセミナー 座長	イブニングセミナー 演者	ワークショップテーマ	WS座長	腹腔鏡下子宮全摘術に 対する手技の工夫 (腹腔内操作、腔式操作) や合併症への注意点 指定講師： 大阪大学 小林栄仁	市川義一	岐阜市民病院	122名					
				大同病院							名古屋大学						
				半田病院							パークヘルクリニク						
			西川隆太郎 (Session 2)	高山赤十字病院	西澤春紀	当院での低侵襲手術の工夫 東部医療センター 関 宏一朗					浜松医科大学						
				名古屋市立大学							藤田医科大学						
				藤田医科大学													
				海南病院													
			第2会場														
			西尾永司 (Session 3)	名古屋記念病院	特別講演 座長	特別講演 演者											
				松阪総合病院													
				岡崎医療センター													
			高橋伸卓 (Session 4)	松阪総合病院	村上 勇	産婦人科における腹腔鏡手術の現況と 今後の展望 東京大学 大須賀 種											
				海南病院													
				刈谷豊田総合病院													
				高山赤十字病院													
名古屋市立大学																	
竹内茂人 (Session 5)	藤田医科大学																
	三重大学																
	岐阜市民病院																
	中部労災病院																
	名古屋大学																

# 東海産婦人科内視鏡手術研究会役員構成

## ◆代表世話人

村上 勇（名古屋市立大学医学部附属東部医療センター）

## ◆特別顧問

廣田 穰（藤田医科大学岡崎医療センター）

## ◆世話人（\*幹事兼務）

市川 義一（静岡赤十字病院）

梅村 康太（豊橋市民病院）\*

篠原 康一（愛知医科大学）\*

竹中 基記（岐阜大学）

竹内 茂人（済生会松阪総合病院）\*

中村 智子（名古屋大学）

西澤 春紀（藤田医科大学）\*

本橋 卓（東京女子医科大学）\*

矢野 竜一郎（いとうレディースケアCL）\*

西尾 永司（藤田医科大学）\*

宇津 裕章（聖隷三方原病院）

近藤 英司（三重大学）\*

高橋 伸卓（静岡県立静岡がんセンター）

竹内 紗織（三重県立総合医療センター）

中山 毅（静岡厚生病院）\*

西川 隆太郎（名古屋市立大学）

針山 由美（豊田厚生病院）\*

安江 朗（藤田医科大学岡崎医療センター）\*

塚田 和彦（藤田医科大学岡崎医療センター）\*

## ◆監事

浅井 光興（可世木婦人科ARTクリニック）

大沢 政巳（成田産婦人科）

## ◆顧問

岩瀬 明（群馬大学）

可世木 成明（可世木婦人科ARTクリニック）

## ◆事務局（幹事補佐）

伊藤 真友子（藤田医科大学）

橘 理香（愛知医科大学）

平工 由香（岐阜市民病院）

宮村 浩徳（藤田医科大学）

望月 亜矢子（静岡がんセンター）

## ◆名誉会員

竹田 明宏

野口 昌良

山本 和重

生田 克夫

正橋 鉄夫

## 【投稿規定】

### 1. 投稿資格

愛知、岐阜、静岡、三重県の産婦人科医及び編集委員会で承認された医師。

### 2. 著作権

掲載された論文の著作権は本研究会に帰属する。

### 3. 論文の受理

他誌に未発表の論文で、二重投稿および同時投稿を禁ずる。論文は以下に述べる投稿規定を満たすものに限る。著者は「総説」3名以内、「原著」は8名以内、それ以外の「症例報告」「手術手技」は5名以内とする。ただし、多施設共同研究に関しては別枠で扱う。多施設共同研究における共著者人数は論文毎に編集担当幹事合議のもとに決定する。本誌に投稿される場合には、『論文投稿時のチェック項目』を併せて提出する。

### 4. 論文の種類

「総説」、「原著」、「症例報告」、「手術手技」の4種類とし、その種別を明記すること。

1) 論文の記載の順序は、以下のごとくとする。

表紙、概要(800字以内)、5語以内のキーワード(英語で、Medical Subject Headings(MESH, Index Medicusを参考にして記載)、緒言、方法、成績、考案、文献、図表、図の説明文として、それぞれは新たなページから始めて記載する。表紙には種目、表題、英語タイトル、著者名(英語表記も)、所属(英語表記も)、および著者連絡先(氏名、連絡先住所、電話、FAX、E-Mail)、共著者の中の責任著者(Corresponding author)を明記すること。

2) 診療は、極めて稀な症例、新しい診断法および治療法など、今後の実施臨床において有益となる論文を掲載するものである。しかしながら、一旦発表された論文は会員内にとどまらず、広く世間に発信されることが想定されるため下記の倫理的配慮を遵守して記載する。

### 5. インフォームド・コンセント、倫理的配慮

論文の投稿にあたっては、「ヘルシンキ宣言」、文部科学省・厚生労働省「人を対象とする医学系研究に関する倫理指針」、および外科関連学会協議会「症例報告を含む医学論文及び学会研究会発表における患者プライバシー保護に関する指針」などの倫理指針、その他、国や施設等の倫理指針を遵守する。臨床研究に基づいた「原著」については倫理委員会の承認済みであることを明記する。また、個人情報保護法を遵守し個人情報の特定が可能になる情報や内容の記載は禁ずる。特に症例報告においては患者のプライバシー保護の面から個人が特定されないよう、氏名、生年月日、来院日、手術日等を明記せず臨床経過がわかるように記述して投稿するものとし、匿名化が困難な場合には患者の同意を必要とする(同意を得たことは本文中に記載)。「症例報告」および「手術手技」については必要に応じて対象となる患者の同意文書の提出を求める場合がある。当面、9例までのケース・シリーズの記述的研究は、原則として症例報告と同様に扱うが、後ろ向きに診療録を調べるような内容でも、対象群と比較するものや通常の診療行為を超えるもの等は「研究」の範疇に入るものとする。

編集委員または査読者より本項目について疑義を指摘された際は、著者より適切な対応がなされなかった場合は論文が不採用となる。さらに、二重投稿・剽窃・盗作など論文投稿に関連した不正行為が明らかになった場合は、採用決定後でも論文が編集委員会判断により撤回される。

## 6. 論文の長さ

刷り上りで10頁以内とする。1頁はおおよそ1,500字に相当する。ただし、図、表および写真は原則として600字として換算する。

## 7. 統計解析

統計解析を行う場合は、統計処理法を必ず明記する。

## 8. 原稿の記載

原則として常用漢字と現代かなづかいを使用し記載する。学術用語は、日本産科婦人科学会および日本医学会の所定に従う。マイクロソフト・ワードを用いて、標準書式あるいはそれに準ずる書式で作成し、ページ番号と行番号を入れて記記載する。薬品名などの科学用語は必ず原語を用いる。なお薬品名は商品名だけでなく、一般名を用いて記載する。表紙から文献まで通しのページを入れて記載する。

- 1) 図、表および写真は、本文中ではなく、マイクロソフト・パワーポイントを用い、図表は各々1点ずつ1ページで作成する。図表はモノクロ掲載が原則で、カラーの図表はグレースケールに変換して作成する。カラー掲載希望の場合は実費負担とする。図1、表1のごとく順番を付し、挿入位置を本文中に明示する。写真は図として通し番号をつけて表記する。
- 2) 表はパワーポイントで作成し、表の上方に表の番号・タイトル・(例：表1 対象の臨床的背景)をつけ、必要に応じて表の下方に略号や統計結果、などの説明を脚注の形で表記する。
- 3) 図および写真はパワーポイントで作成し、図・写真の説明文にそのタイトルと解説を記載する(図や写真にタイトルなどは直接書き込まないようにする)。すでに刊行されている雑誌や著者から図表を引用する場合には、著作権を有する出版社あるいは学会、著者などから了承を得た上、図表に文献の記載順序に従って出典を明らかにする。
- 4) 画像データはパワーポイントファイルで保存する。

## 9. 単位、記号

m、cm、mm、 $\mu\text{m}$ 、mg、 $\mu\text{g}$ 、l、ml、 $^{\circ}\text{C}$ 、pH、N、mEq/l、Sv、Gy、Bqなど基本的にはSI単位を使用する。数字は算用数字を用いる。

## 10. 英語のつづり

米国式とし(例：center、estrogen、gynecology)。半角タイプする。また、外国人名、薬品名などの科学用語は、原語を用いること。固有名詞、ドイツ語名詞の頭文字は大文字とする。

## 11. 文献の引用

論文に直接関係のあるものにとどめ、本文引用順に並べて、文献番号を1、2、3・・・と付ける。本邦の雑誌名は各雑誌により決められている略称を用い、欧文誌はIndex Medicusに従って記載する。著者名は3名までを明記し、それ以上は「・・・ほか」あるいは「・・・et al.」と略して記載する。本文中では引用部位の右肩に文献番号<sup>1)2)</sup>・・・を付ける。複数の文献番号を付ける場合、<sup>1)2)</sup>、あるいは<sup>1)3)</sup>、あるいは<sup>1)2)5)</sup>のように記載する。

- (例) 1. Hammond C B, Weed J C Jr., Currie J L., et al. The role of operation in the current therapy of gestational trophoblastic disease. Am J Obstet Gynecol 1980;136:844-858
2. 岡本三郎、谷村二郎。月経異常の臨床的研究。日産婦誌 1976;28:86-90
3. 新井太郎、加藤和夫、高橋 誠。子宮頸癌の手術。塚本 治、山下清臣 編 現代産婦人科学、

(監)東京：神田書店、1976; 162-168

4. Takatsuki K,Uchiyama T,Sagawa K, et al. Adult T-cell leukemia in Japan. In Hematology. Amstrerdam: Excerpta Medica,1977;73-77

## 12. 利益相反について

論文の末尾（文献の前）に、原稿内に論じられている主題または資料について利益相反の有無を明記する。開示すべき事項などの詳細は※日本産科婦人科内視鏡学会ホームページ（<http://www.jsgoe.jp/>）内のCOI（利益相反）指針を参照する。

- ①利益相反ありの場合「利益相反：該当著者名（該当項目：企業名）」例「利益相反：内視鏡太郎（株式の保有：□□製薬）」  
②利益相反なしの場合「利益相反：なし」

## 13. 論文の採否

論文の採否は査読を経て編集会議で決定する。

## 14. 印刷の初校

著者が行う。

ただし、原則として校正は誤字・脱字以外の変更は認めない。

## 15. 掲載料、投稿料

投稿論文1題につき、手数料として¥5,000円を支払うものとする。カラー写真・図は印刷に要する費用を全額著者負担とする。

## 16. 別冊

別冊の希望部数は著者校正の際に、事務局宛に必要な部数を依頼する。別冊代およびその郵送料は全額著者負担とする。

## 17. 投稿方法

論文投稿は、下記へメール添付にて送付する。『論文投稿時のチェックリスト』のスキヤナもメールに添付すること。ファイルサイズは5MB以下とすること。事務局にて受信後、ほどなく受領メールを返信するので、返信が届かない場合は、下記へその旨を連絡する。原則はメール投稿とし、メール投稿が困難な場合のみ、出力原稿1部およびデータ（CDROM）を郵送する。

ディスクラベルには著者名および使用したソフト名・バージョンを明記すること。手数料は筆頭著者の名前で下記に振込し、振込受領証のコピーまたは電子画像（スキヤナまたはカメラ）を論文投稿とともに送付またはメールに添付する。領収証は発行しないので、振込の際の受領証を領収証とする。

原稿送付先：東海産婦人科内視鏡手術研究会事務局

〒470-1192 愛知県豊明市沓掛町田楽ヶ窪1-98

藤田医科大学医学部 産婦人科学教室

E-Mail：tkendoscopsurgery@gmail.com

Tel：0562-93-9294（医局）

Fax：0562-95-1821

投稿料振込先：三井住友銀行 名古屋駅前支店（店番号402）  
普通 7453220 東海産婦人科内視鏡手術研究会

18. 投稿規定の変更はそのつど編集委員会によって行い、世話人会の承認を受ける。

改定 2019年5月31日



## ◎東海産婦人科内視鏡手術研究会 論文査読者

市川 義一	梅村 康太	大沢 政巳	近藤 英司
篠原 康一	高橋 伸卓	竹内 紗織	竹内 茂人
竹中 基記	塚田 和彦	中村 智子	中山 毅
西尾 永司	西川 隆太郎	西澤 春紀	針山 由美
村上 勇	安江 朗	矢野 竜一郎	山本 和重

### 【編集後記】

東海産婦人科内視鏡手術研究会雑誌Vol.10を発刊することになり、編集担当をするよう仰せつかりました。不行き届けがあると思いますが、何卒よろしく願いいいたします。当初は論文投稿があるか大変不安でしたが、幸いにも総説1題と9題の素晴らしい原著論文等を投稿頂き安堵しております。査読の先生方にもご多忙のところ無理にお願いし、厳格な査読して頂いたことをこの場をかりてお礼申し上げます。

本誌のますますの発展を祈念しております。

(西尾永司)



# 協賛企業広告

# やっぱり、 LigaSure™

確かな結紮の追求  
共に歩み続けるテクノロジー



販売名：ForceTriadエネルギープラットフォーム  
医療機器承認番号：21900BZX00853000

販売名：Valleylab FT10エネルギープラットフォーム  
医療機器承認番号：22800BZX00157000

使用目的又は効果、警告・禁忌を含む使用上の注意等の情報につきましては  
製品の添付文書をご参照ください。

お問い合わせ先  
コヴィディエンジャパン株式会社

Tel：0120-998-971

[medtronic.co.jp](http://medtronic.co.jp)

© 2021 Medtronic. Medtronic, Medtronicロゴマーク及びFurther, Togetherは、Medtronicの商標です。  
TMを付記した商標は、Medtronic companyの商標です。

SI-A344

**Medtronic**  
Further. Together



月経困難症治療剤 処方箋医薬品<sup>注</sup>

薬価基準収載

**ディナゲスト錠 0.5mg**

**DINAGEST Tablets 0.5mg**

ジェノゲスト

注) 注意—医師等の処方箋により使用すること

※「効能又は効果」、「用法及び用量」、「禁忌を含む使用上の注意」等の詳細は添付文書をご参照ください。



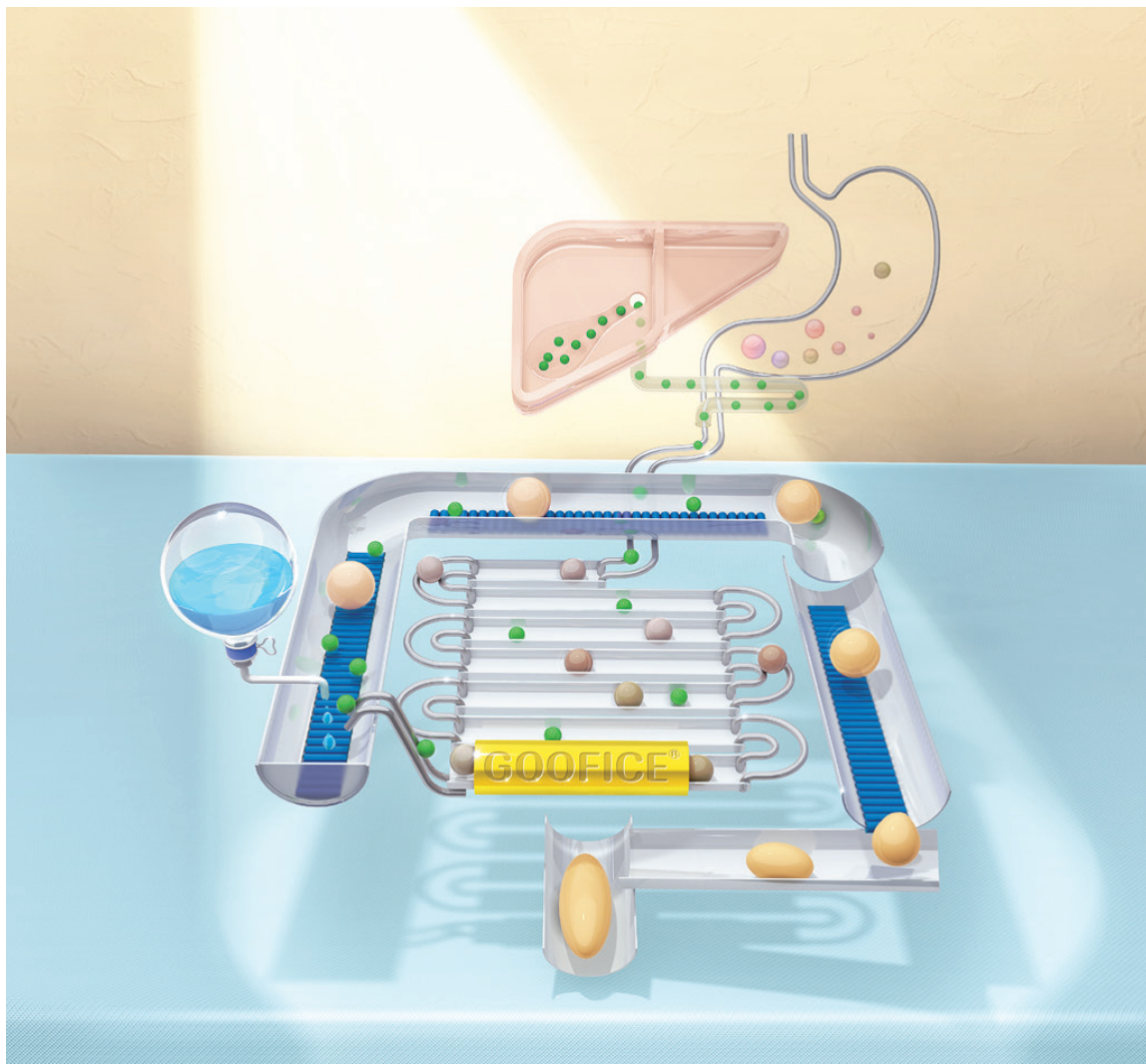
製造販売元<文献請求先及び問い合わせ先>

**持田製薬株式会社**

東京都新宿区四谷1丁目7番地

TEL 0120-189-522 (くすり相談窓口)

2020年5月作成 (N2)



処方箋医薬品：注意—医師等の処方箋により使用すること

胆汁酸トランスポーター阻害剤 薬価基準収載

**ゲーフィス錠<sup>®</sup> 5mg**

GOOFICE<sup>®</sup> Tablets [エロピキシバット水和物錠]

● 効能又は効果、用法及び用量、禁忌を含む使用上の注意等については添付文書をご参照ください。



製造販売元  
EAファーマ株式会社  
東京都中央区入船二丁目1番1号



販売（文獻請求先及び問い合わせ先）  
持田製薬株式会社  
東京都新宿区四谷1丁目7番地  
TEL 0120-189-522（フリー相談窓口）

2022年4月作成 (N6)



子宮内膜症治療剤・子宮腺筋症に伴う疼痛改善治療剤  
処方箋医薬品<sup>注</sup>

薬価基準収載



# ディナゲスト錠 1mg

## DINAGEST Tablets 1mg

ジエノゲスト

注）注意—医師等の処方箋により使用すること

※「効能又は効果」、「用法及び用量」、「禁忌を含む使用上の注意」等の詳細は添付文書をご参照ください。

製造販売元<文献請求先及び問い合わせ先>



MOCHIDA

**持田製薬株式会社**

東京都新宿区四谷1丁目7番地

TEL 0120-189-522 (くすり相談窓口)

2019年12月作成 (N10)

# 物質併用型電気手術器



## erbe VIO3 エルベ VIO3 / APC3

### プラグ & オペレート

VIO3は「プラグ&オペレート」で使いやすいデザインを重視。各モードは25,000,000回/秒のメス先抵抗計測によりさらに進化しました。メス先の情報をいち早く反映させることにより、ソフトコアグ、ドライカットモードはより素早い反応が可能になりました。又、新たなモードとしてプレサイセクトが搭載されたVIO3は様々な分野において優れたパフォーマンスを実現します。

### 特徴

- 毎秒25,000,000回のメス先抵抗フィードバックを実現
- 多様な手術に対応するマルチコネクション(最大6回路\*APC3搭載時)
- インストゥルメント主導のインターフェイス
- エルベサポートアプリによる保守管理のサポート

# Reusableという選択

## 第三の選択 リポーザブルのご提案

Reusable?  
リポーザブル?



Disposable?  
ディスポーザブル?


### 内視鏡下外科手術用鉗子 マイクロライン リニューシリーズ

## 性能の維持とコスト削減の両立 マイクロライン“Reusable”剪刀

ディスポーザブル



リニューザブル

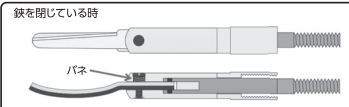
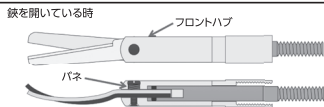


症例毎に切れ味を維持するため先端剪刀部はディスポ、コスト削減を考えハンドルとシャフトはリニューザブルです。

\*シャフト長は3種類、先端の形状は6種類からお選びいただけます。

### ● マイクロライン剪刀、切れる理由:

刃と刃の間に隙間がありません。がたつきが出ないようパネによって適度な締め付けを行っています。



承認番号: 224FBZX00093000 / 224FBZX00092000

●販売元/株式会社アムコ ●製造販売元/マイクロライン株式会社

### 内視鏡下手術用アクセスポート

#### [YelloPort plus] トロカール&カニューレ

届出番号: 13B1X00072001032  
13B1X00072001033  
13B1X00072001034



Reusable  
軽量・耐久性に優れた  
PEEK樹脂を使用


Disposable  
症例コスト削減  
廃棄コスト削減

Reusable  
初期導入コスト

#### [YelloPort Elite] トロカール&カニューレ

届出番号: 13B1X00072001308  
13B1X00072001309  
13B1X00072001310

● シール保護及びガス漏れ防止機能を有する  
ユニバーサルシールを採用。



Reusable

Reusable

新登場

Disposable

●製造販売元/株式会社アムコ ●製造元/Surgical innovations

アムコ ライブラリー

検索

会員登録頂く、製品に関するケースレポート、講演会やセミナー動画、学会/セミナー記録集などの情報をご覧頂けます。医療関係者の方を対象としております。



株式会社 アムコ

www.amco.co.jp

本社 〒102-0072 東京都千代田区飯田橋4-8-7 TEL. 03 (3265) 4263 FAX. 03 (3265) 2796



GnRHアンタゴニスト  
創薬 処方箋医薬品<sup>注)</sup>

**レルミナ<sup>®</sup>錠 40mg**

RELUMINA Tablets 40mg (レルゴリクス) 注)注意-医師等の処方箋により使用すること

薬価基準収載

●効能又は効果、用法及び用量、禁忌を含む使用上の注意等については添付文書をご参照ください。

製造販売元[文献請求先及び問い合わせ先]  
**あすか製薬株式会社**  
東京都港区芝浦二丁目5番1号

販売元  
**武田薬品工業株式会社**  
大阪市中央区道修町四丁目1番1号

2021年12月作成

# MediChannel

**欲しい情報がお好きな時にお手元に!**  
日常診療にお役立て頂ける幅広い情報をご提供。是非ご登録下さい。

**探しやすい製品情報**

添付文書やインタビューフォームなどの製品情報に加え、よくあるご質問を製品Q&Aとしてご紹介。簡単に目的の情報にたどりつくことができます。

**疾患領域ごとのコンテンツを強化**

各疾患領域ごとに素材やツールを数多く準備。日々の診療や、院内勉強会・学会発表などに幅広くご利用いただけます。

**オンライン講演会**

先生方ご自身のPCやスマートフォンにてシンポジウムをリアルタイムでご視聴頂けるサービスも展開中!(事前登録制)

**患者さんへの診療に役立つ情報を提供**

インフォームドコンセント資料や患者指導用資料が充実。日常診療でお使いいただけるツールや患者さんとのコミュニケーションで役立つ情報をご紹介します。

**アストラゼネカ製品に関する医薬品情報が検索できます!**

AZmedicallはアストラゼネカ製品に関する医薬品情報(製品回答書)が検索できるサイトです。検索や製品・疾患フィルタにより、必要な医薬品情報にアクセスできます。

ご登録は、申込み用紙を弊社MRにお渡しいただくか、こちらのURLまたは二次元コードからお申し込みいただけます。

AZ医療情報  <https://med.astrazeneca.co.jp/>

お申込み後、アストラゼネカより「登録確認のお願い」メールが届きますので、メールに記載されているリンクより本登録を完了させてください。このリンクは1週間のみ有効です。

**アストラゼネカ株式会社**  
2021年8月作成

**INVENTING FOR LIFE**

人々の生命を救い  
人生を健やかにするために、挑みつづける。

**MSD 製薬**  
INVENTING FOR LIFE

MSD 株式会社 [www.msd.co.jp](http://www.msd.co.jp) 東京都千代田区九段北1-13-12 北の丸スクエア

Septrafilm  
ADHESION BARRIER

承認番号209008ZY00790000

高度管理医療機器 保険適用

癒着防止吸収性バリア

**セプトラフィルム®**

ヒアルロン酸ナトリウム/カルボキシメチルセルロース癒着防止吸収性バリア

- 禁忌・禁止を含む使用上の注意等については電子化された添付文書をご参照ください。

製造販売元(輸入) **バクスター株式会社**  
東京都中央区晴海一丁目8番10号

発売元  
文献請求先  
及び問い合わせ先



**科研製薬株式会社**

〒113-8650 東京都文京区本駒込二丁目28番8号  
医薬品情報サービス室

JP-AS30-220199 V1.0  
SPF05DP (2022年5月作成)



## Better Health, Brighter Future

タケダは、世界中の人々の健康と、輝かしい未来に貢献するために、グローバルな研究開発型のバイオ医薬品企業として、革新的な医薬品やワクチンを創出し続けます。

1781年の創業以来、受け継がれてきた価値観を大切に、常に患者さんに寄り添い、人々と信頼関係を築き、社会的評価を向上させ、事業を発展させることを日々の行動指針としています。

武田薬品工業株式会社  
www.takeda.com/jp



株式会社ツムラの医療関係者向けサイト

**TSUMURA** **MEDICAL SITE**

<https://medical.tsumura.co.jp>

漢方情報を  
ネットから!



セミナーや講演会、  
動画コンテンツなど  
さまざまな漢方情報が  
ご覧いただけます。



ご登録は  
こちらから

<https://medical.tsumura.co.jp/reg>

Web講演会の参加申し込みや視聴予約、  
オンデマンド動画のご視聴には会員登録が必要です。  
医療関係者の皆様のご登録をお願いします。



# NEW released

ProSeed

株式会社プロシード

低価格で安全性の高いトロカーに新シリーズの登場です。



TROCAR SYSTEM  
**FineSEAL**™ TRC Series

製造販売業者: ProSeed 株式会社プロシード 〒150-0002 東京都渋谷区渋谷2-10-13  
東信青山ビル Tel.03-5468-1666 Fax 03-5468-1650 <http://www.proseedcorp.com>  
販売名: LAGIS ディスポーザブルトロカル 認証番号: 223AKBZX00082000

セイエイエル・サンテグループ



すべての人の健康のために  
地域社会とつながり、予防・医療・介護のサービスを通じて「人」を支える

株式会社 八神製作所

-Human Care Company-

YAGAMI 〒460-8318 愛知県名古屋市中区千代田二丁目16番30号 TEL. 052-251-6671 (代) [www.yagami.co.jp](http://www.yagami.co.jp)





**Healing tomorrow.  
And the next 100 years.**

**ETHICON**  
*Johnson & Johnson* SURGICAL TECHNOLOGIES

**Reimagining how we heal™**



# RESTORING THE JOYS OF LIFE

## 生きる喜びをもう一度

私たち、ジョンソン・エンド・ジョンソンにできること。

日々、みなさまのQOLの向上を考え、先進の技術とやさしさで、  
患者さまに負担の少ない革新的な製品の提供を目指します。

より良い明日のために、

私たちはこれからもみなさまと共に成長してまいります。

**ジョンソン・エンド・ジョンソン 株式会社**

メディカルカンパニー

〒101-0065 東京都千代田区西神田3丁目5番2号 [www.jnj.co.jp](http://www.jnj.co.jp)

© J&JKK 2012